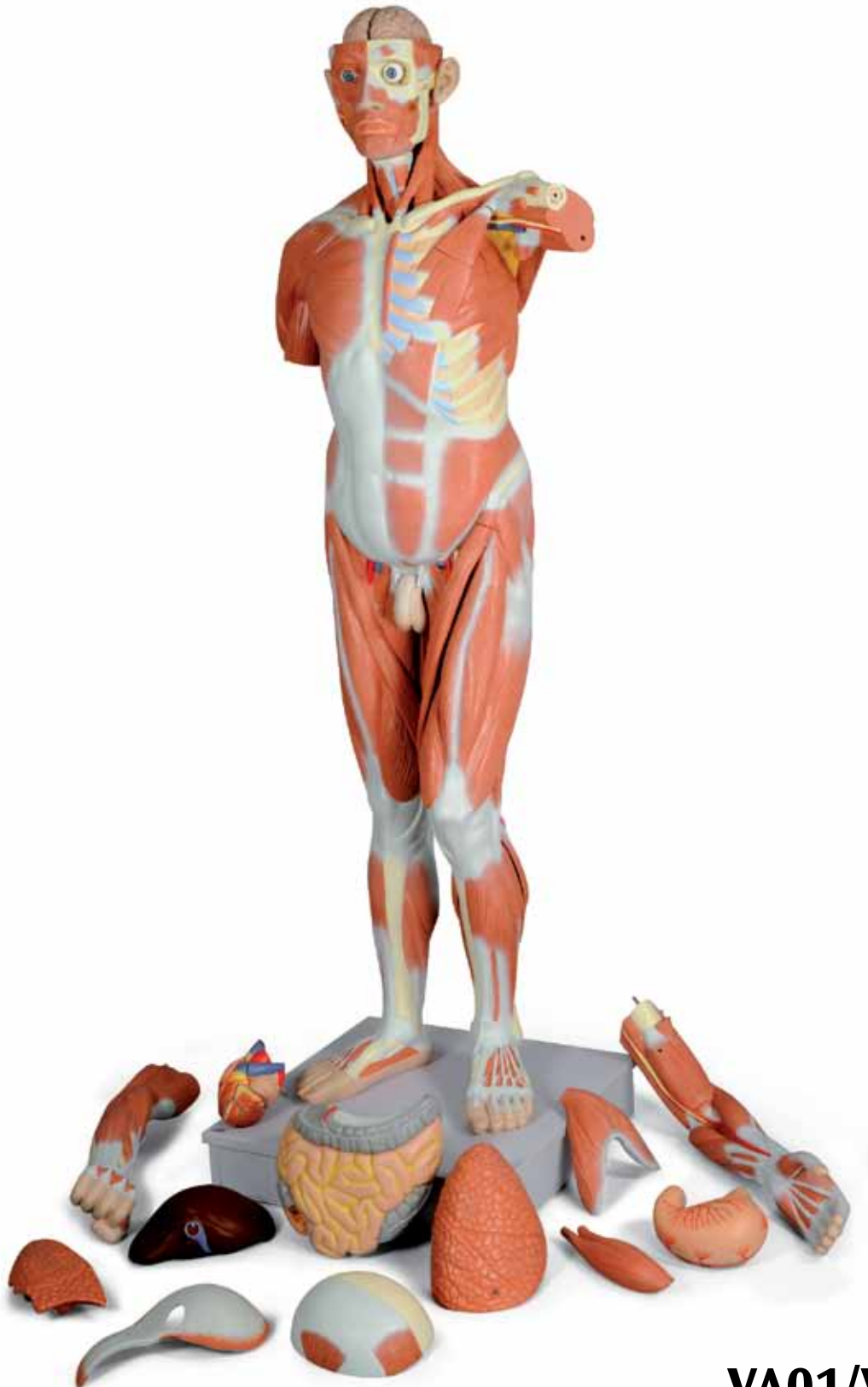




*...going one step further*



**VA01/VA16**

(1001235/1001236)



**Latin**

<b>A1</b>	<b>Muscle figure, front view, without front chest wall and abdominal wall and without removable intestines</b>	27	M. extensor digitorum
<b>A2</b>	<b>Front chest wall and abdominal wall, lateral aspect</b>	28	M. abductor pollicis longus
<b>A3</b>	<b>Front chest wall and abdominal wall, medial aspect</b>	29	Radius
<b>B</b>	<b>Muscle figure, posterior aspect</b>	30	Retinaculum musculorum extensorum
<b>C</b>	<b>Rear chest wall and abdominal wall, without removable intestines</b>	31	M. extensor pollicis longus, tendo
<b>D1</b>	<b>Head of muscle figure, front left external view</b>	32	M. extensor pollicis brevis, tendo
<b>D2</b>	<b>Inner base of skull</b>	33	M. extensor digitorum, tendines
<b>D3</b>	<b>Head of muscle figure, front right external view</b>	34	M. pectineus
<b>E1</b>	<b>Right brain half, medial aspect</b>	35	M. sartorius
<b>E2</b>	<b>Right brain half from below</b>	36	M. adductor longus
<b>E3</b>	<b>Left half of cerebellum, front internal view</b>	37	M. rectus femoris
<b>F</b>	<b>Left eyeball with extrinsic ocular muscles and optic nerve, anterior-dorsal aspect</b>	38	M. vastus lateralis
<b>E4</b>	<b>Left brain stem, lateral aspect</b>	39	M. vastus medialis
<b>E5</b>	<b>Left brain stem, medial aspect</b>	40	Patella
<b>G1</b>	<b>Larynx and surrounding structures, front view</b>	41	M. sartorius, m. gracilis, m. semitendinosus, tendines (Pes anserinus)
<b>G2</b>	<b>Left half larynx and surrounding structures, medial aspect</b>	42	M. gastrocnemius, caput mediale
<b>H1</b>	<b>Right lung, medial aspect</b>	43	M. tibialis anterior
<b>H2</b>	<b>Front left half of lungs, rear internal view</b>	44	Tibia, facies medialis
<b>I1</b>	<b>Heart from front, without front atrioventricular wall</b>	45	M. soleus
<b>I2</b>	<b>Front atrioventricular wall of the heart</b>	46	M. extensor digitorum longus, tendo
<b>J</b>	<b>Diaphragm from above</b>	47	M. extensor hallucis longus, tendo
<b>K1</b>	<b>Stomach from front</b>	48	Fibula, malleolus lateralis
<b>K2</b>	<b>Stomach from upper rear</b>	49	Retinaculum musculorum extensorum inferius
<b>K3</b>	<b>Rear stomach wall from inside</b>	50	M. extensor digitorum longus, tendines
<b>L</b>	<b>Liver from behind</b>	51	M. extensor hallucis brevis
<b>M1</b>	<b>Intestinal tract from front, appendix opened</b>	52	Os metatarsi [I] (Os metatarsale [I])
<b>M2</b>	<b>Intestinal tract from behind</b>	53	Os frontale
<b>N</b>	<b>Front right half of kidney from inside</b>	54	M. corrugator supercilii
<b>O</b>	<b>Urinary bladder part from behind</b>	55	Orbita
<b>P1</b>	<b>Right half of the outer male sex organs from outside, penis skin and scrotum partially removed</b>	56	Os zygomaticum
<b>P2</b>	<b>Left half of the outer male sex organs from inside</b>	57	Mandibula, ramus <sup>®</sup>
1	Galea aponeurotica (Aponeurosis epicranialis)	58	Vertebra cervicalis, corpus
2	M. epicranius, m. occipitofrontalis, venter frontalis	59	Discus intervertebralis
3	M. orbicularis oculi, pars orbitalis	60	V. jugularis interna sinistra
4	M. orbicularis oculi, pars palpebralis	61	M. subclavius
5	M. nasalis	62	M. palmaris longus, tendo
6	Glandula parotidea	63	Retinaculum musculorum flexorum
7	M. orbicularis oris	64	Ulna
8	M. depressor anguli oris	65	A. radialis
9	M. sternocleidomastoideus	66	M. biceps brachii, tendo
10	M. depressor labii inferioris	67	Humerus
11	M. trapezius	68	N. medianus et a. brachialis
12	M. omohyoideus, venter inferior	69	M. coracobrachialis
13	A. carotis communis dextra	70	M. triceps brachii, caput longum
14	Clavicula	71	V. basilica
15	M. deltoideus	72	M. latissimus dorsi
16	Mm. intercostales externi	73	M. teres major
17	M. pectoralis major	74	M. transversus abdominis
18	Mm. intercostales interni	75	M. quadratus lumborum
19	Costae	76	Crista iliaca
20	M. brachialis	77	M. psoas major
21	M. biceps brachii	78	M. iliacus
22	Diaphragma	79	Lig. inguinale (Arcus inguinalis)
23	Humerus, epicondylus medialis	80	N. femoralis
24	M. brachioradialis	81	V. femoralis sinistra
25	M. extensor carpi radialis longus	82	A. femoralis sinistra
26	M. extensor carpi radialis brevis	83	M. gracilis
		84	Femur, epicondylus medialis
		85	Femur, epicondylus lateralis
		86	Lig. patellae
		87	Tibia, malleolus medialis
		88	M. extensor digitorum brevis, tendines
		89	M. sternocleidomastoideus, caput mediale

90	M. sternocleidomastoideus, caput laterale	154	M. flexor digitorum longus
91	M. biceps brachii, caput longum	155	A. tibialis posterior
92	M. biceps brachii, caput breve	156	M. epicranius, m. occipitofrontalis, venter occipitalis
93	M. pectoralis minor	157	M. adductor magnus
94	M. flexor digitorum superficialis	158	Tendo calcaneus
95	M. flexor carpi ulnaris	159	V. jugularis interna dextra
96	M. palmaris longus	160	A. subclavia dextra
97	M. flexor carpi radialis	161	V. subclavia dextra
98	M. pronator teres	162	Trachea
99	Sternum, manubrium	163	V. brachiocephalica dextra
100	Vagina musculi recti abdominis, lamina anterior	164	V. cava superior
101	M. obliquus externus abdominis	165	Bronchus principalis dexter
102	M. obliquus externus abdominis, aponeurosis	166	Oesophagus, pars thoracica
103	Costa I	167	Vv. intercostales posteriores
104	Cartilago costalis	168	Truncus sympathicus
105	Sternum, corpus	169	Aa. intercostales posteriores
106	M. serratus anterior	170	V. azygos
107	Sternum, processus xiphoideus	171	Pars abdominalis aortae (Aorta abdominalis)
108	M. rectus abdominis	172	V. cava inferior
109	M. rectus abdominis, intersectiones tendineae	173	V. portae hepatis
110	M. obliquus internus abdominis	174	Ductus choledochus (Ductus biliaris)
111	Linea alba, anulus umbilicalis	175	Duodenum, pars superior
112	M. transversus thoracis	176	Ren dexter, pelvis renalis
113	Os occipitale	177	Mesocolon transversum
114	Os parietale	178	Duodenum, pars descendens
115	M. temporalis	179	Pancreas, caput
116	Os temporale	180	Ureter dexter
117	M. splenius capitis	181	A. iliaca communis dextra
118	M. levator scapulae	182	V. iliaca communis dextra
119	M. rhomboideus minor	183	A. testicularis dextra
120	M. supraspinatus	184	Rectum
121	Scapula, spina	185	V. iliaca externa dextra
122	M. extensor pollicis brevis	186	A. iliaca externa dextra
123	M. anconeus	187	Ductus deferens dexter
124	Ulna, olecranon	188	V. femoralis dextra
125	M. triceps brachii	189	A. femoralis dextra
126	M. teres minor	190	Corpora cavernosa penis
127	M. infraspinatus	191	Corpus spongiosum penis
128	M. rhomboideus major	192	A. carotis communis sinistra
129	Scapula, margo medialis	193	V. subclavia sinistra
130	M. iliocostalis	194	V. axillaris
131	M. longissimus	195	N. medianus
132	M. serratus posterior inferior	196	A. brachialis
133	M. gluteus medius	197	A. subclavia sinistra
134	M. gluteus maximus	198	V. brachiocephalica sinistra
135	M. piriformis	199	Arcus aortae
136	M. gemellus superior	200	Bronchus principalis sinister
137	M. obturatorius internus	201	Pulmo sinister
138	M. gemellus inferior	202	Pars thoracica aortae (Aorta thoracica)
139	Femur, trochanter major	203	Pulmo sinister, impressio cardiaca
140	M. quadratus femoris	204	Oesophagus, pars abdominalis
141	M. biceps femoris, caput longum	205	Splen (Lien)
142	M. semitendinosus	206	A. splenica (A. lienalis)
143	M. semimembranosus	207	V. splenica (V. lienalis)
144	N. tibialis	208	Pancreas, cauda
145	A. poplitea	209	Gl. suprarenalis sinistra
146	M. plantaris	210	Truncus coeliacus
147	M. gastrocnemius, caput laterale	211	Ren sinister
148	M. gastrocnemius	212	Flexura duodenojejunalis
149	M. gastrocnemius, tendo	213	A. mesenterica superior
150	Fibula	214	V. mesenterica superior
151	A. fibularis (A. peronea)	215	Duodenum, pars ascendens
152	M. tibialis posterior	216	Duodenum, pars horizontalis
153	M. flexor hallucis longus	217	A. iliaca communis sinistra

**Latin**

218	V. iliaca communis sinistra	282	N. cervicalis I, radix anterior
219	A. testicularis sinistra	283	N. cervicalis II, radix anterior
220	A. sacralis mediana	284	Lobus cerebelli anterior
221	A. iliaca interna sinistra	285	Pedunculus cerebellaris medius
222	Ureter sinister	286	Lobus flocculonodularis
223	A. iliaca externa sinistra	287	Lobus cerebelli posterior
224	V. iliaca externa sinistra	288	M. rectus medialis
225	Colon sigmoideum	289	M. rectus superior
226	Vesica urinaria	290	Sclera
227	Sutura coronalis	291	Pupilla
228	Os lacrimale	292	Tractus opticus
229	Os ethmoidale	293	Oliva
230	Maxilla	294	Os hyoideum
231	M. levator labii superioris alaeque nasi	295	M. omohyoideus, venter superior
232	M. levator anguli oris	296	M. sternohyoideus
233	M. mentalis	297	Lig. cricothyroideum medianum
234	Sutura lambdoidea	298	Gl. thyroidea
235	Os temporale, arcus zygomaticus	299	Cartilagine tracheales
236	M. buccinator	300	Epiglottis
237	N. opticus [nervus cranialis II]	301	Lig. thyrohyoideum medianum
238	A. carotis interna dextra	302	M. thyrohyoideus
239	Hypophysis (Gl. pituitaria)	303	Cartilago thyroidea
240	Dura mater cranialis	304	M. constrictor pharyngis inferior
241	Medulla spinalis	305	M. sternothyroideus
242	M. epicranii, m. temporoparietalis	306	Cartilago cuneiformis
243	M. auricularis anterior	307	Cartilago corniculata
244	Gl. parotidea, pars superficialis	308	M. arytenoideus transversus
245	Ductus parotidis	309	Cartilago cricoidea
246	M. masseter	310	Trachea, paries membranaceus
247	M. risorius	311	Oesophagus, pars cervicalis
248	M. levator labii superioris	312	Plica vestibularis
249	M. zygomaticus minor	313	Corpus adiposum preepiglotticum
250	M. zygomaticus major	314	Ventriculus laryngis
251	Plexus choroideus ventriculi tertii	315	Plica vocalis
252	Fornix	316	Conus elasticus
253	Corpus callosum	317	Apex pulmonis
254	Foramen interventriculare	318	Pulmo dexter, lobus superior
255	Thalamus	319	Pulmo dexter, lobus medius
256	Hypothalamus	320	Pulmo dexter, lobus inferior
257	Chiasma opticum	321	Pulmo sinister, lobus superior
258	N. oculomotorius [nervus cranialis III]	322	Pulmo sinister, lobus inferior
259	Pons	323	A. pulmonalis dextra
260	Hemisphaerium cerebri, facies medialis	324	Vv. pulmonales dextrae
261	Adhesio interthalamica	325	Atrium cordis dextrum
262	Gl. pinealis (Corpus pineale)	326	Valva trunci pulmonalis
263	Tectum mesencephali	327	Valva atrioventricularis dextra (Valva tricuspidalis)
264	Cerebellum, arbor vitae	328	Ventriculus dexter
265	Aqueductus mesencephali (Aqueductus cerebri)	329	A. coronaria dextra
266	Ventriculus quartus	330	Septum interventriculare
267	Medulla oblongata (Bulbus)	331	Apex cordis
268	Canalis centralis	332	Pars ascendens aortae (Aorta ascendens)
269	Lobus frontalis	333	Truncus pulmonalis
270	Lobus temporalis	334	Vv. pulmonales sinistrae
271	N. trochlearis [nervus cranialis IV]	335	Atrium cordis sinistrum
272	N. trigeminus [nervus cranialis V]	336	Valva atrioventricularis sinistra (Valva mitralis)
273	N. vestibulocochlearis [nervus cranialis VIII]	337	V. cardiaca magna (V. cordis magna)
274	N. facialis [nervus cranialis VII]	338	A. coronaria sinistra, r. circumflexus
275	Hemisphaerium cerebelli	339	Ventriculus sinister
276	N. glossopharyngeus et n. vagus [nervi craniales IX et X]	340	Auricula dextra
277	Bulbus olfactorius	341	A. coronaria sinistra, r. interventricularis anterior
278	Tractus olfactorius	342	Auricula sinistra
279	Pedunculus cerebri	343	V. cardiaca magna (V. cordis magna), v. interventricularis anterior
280	N. abducens [nervus cranialis VI]	344	Foramen venae cavae
281	N. hypoglossus [nervus cranialis XII]		

- 345 Diaphragma, centrum tendineum
- 346 Pars pylorica
- 347 Incisura angularis
- 348 Curvatura minor
- 349 Incisura cardialis
- 350 Fundus gastricus
- 351 Corpus gastricum
- 352 Curvatura major
- 353 A. gastrica sinistra
- 354 A. gastrica dextra
- 355 Ostium pyloricum
- 356 Plicae gastricae
- 357 Ostium cardiacum
- 358 Tunica mucosa
- 359 Lobus caudatus
- 360 A. hepatica propria
- 361 Impressio gastrica
- 362 Ductus hepaticus communis
- 363 Lobus quadratus
- 364 Impressio suprarenalis
- 365 Impressio renalis
- 366 Impressio duodenalis
- 367 Ductus cysticus
- 368 Impressio colica
- 369 Vesica biliaris (Vesica fellea)
- 370 Ostium ileale
- 371 Caecum
- 372 Colon transversum
- 373 Flexura coli sinistra (Flexura coli splenica)
- 374 Intestinum tenue
- 375 Colon descendens
- 376 Jejunum
- 377 Colon ascendens
- 378 A. mesenterica inferior
- 379 Appendix vermiformis
- 380 A. renalis
- 381 V. renalis
- 382 Pelvis renalis
- 383 Cortex renalis
- 384 Pyramides renales
- 385 Calices renales minores
- 386 Glandula vesiculosa (Glandula seminalis, Vesicula seminalis)
- 387 Scrotum
- 388 Epididymis
- 389 Testis (Orchis)
- 390 Preputium penis
- 391 Urethra masculina
- 392 Septum scroti
- 393 Glans penis
- 394 Ostium urethrae externum



# VA01 Life-size male muscle figure, 37 parts

## VA16 Life-size male muscle torso, 27 parts

<b>A1</b>	<b>Muscle figure, front view, without front chest wall and abdominal wall and without removable intestines</b>	21	Biceps brachii
<b>A2</b>	<b>Front chest wall and abdominal wall, external aspect</b>	22	Diaphragm
<b>A3</b>	<b>Front chest wall and abdominal wall, internal aspect</b>	23	Humerus, medial epicondyle
<b>B</b>	<b>Muscle figure, rear view</b>	24	Brachioradialis
<b>C</b>	<b>Rear chest wall and abdominal wall, without removable intestines</b>	25	Extensor carpi radialis longus
<b>D1</b>	<b>Head of muscle figure, front left external view</b>	26	Extensor carpi radialis brevis
<b>D2</b>	<b>Inner base of skull</b>	27	Extensor digitorum
<b>D3</b>	<b>Head of muscle figure, front right external view</b>	28	Abductor pollicis longus
<b>E1</b>	<b>Right brain half, medial view</b>	29	Radius
<b>E2</b>	<b>Right brain half, inferior view</b>	30	Extensor retinaculum
<b>E3</b>	<b>Left half of cerebellum, front medial view</b>	31	Extensor pollicis longus, tendon
<b>F</b>	<b>Left eyeball with extrinsic ocular muscles and optic nerve, front medial view</b>	32	Extensor pollicis brevis, tendon
<b>E4</b>	<b>Left brain stem, lateral view</b>	33	Extensor digitorum, tendons
<b>E5</b>	<b>Left brain stem, medial view</b>	34	Pectineus
<b>G1</b>	<b>Larynx and surrounding structures, front view</b>	35	Sartorius
<b>G2</b>	<b>Left half of larynx and surrounding structures, medial view</b>	36	Adductor longus
<b>H1</b>	<b>Right lung, medial view</b>	37	Rectus femoris
<b>H2</b>	<b>Front left half of lungs, rear internal view</b>	38	Vastus lateralis
<b>I1</b>	<b>Heart, front view, without front atrioventricular wall</b>	39	Vastus medialis
<b>I2</b>	<b>Front atrioventricular wall of the heart</b>	40	Patella
<b>J</b>	<b>Diaphragm, superior view</b>	41	Sartorius, gracilis, semitendinosus, tendons („goose foot“)
<b>K1</b>	<b>Stomach, front view</b>	42	Gastrocnemius, medial head
<b>K2</b>	<b>Stomach, upper rear view</b>	43	Tibialis anterior
<b>K3</b>	<b>Rear stomach wall, internal aspect</b>	44	Tibia, medial surface
<b>L</b>	<b>Liver, rear view</b>	45	Soleus
<b>M1</b>	<b>Intestinal tract, front view, caecum opened</b>	46	Extensor digitorum longus, tendon
<b>M2</b>	<b>Intestinal tract, rear view</b>	47	Extensor hallucis longus, tendon
<b>N</b>	<b>Front right half of kidney, internal aspect</b>	48	Fibula, lateral malleolus
<b>O</b>	<b>Urinary bladder part, rear view</b>	49	Cruciate crural ligament of ankle
<b>P1</b>	<b>Right half of the outer male sex organs lateral aspect, penis skin and scrotum partially removed</b>	50	Extensor digitorum longus, tendons
<b>P2</b>	<b>Left half of the outer male sex organs, medial view</b>	51	Extensor hallucis brevis
1	Epicranial aponeurosis	52	Metatarsal I
2	Epicranius, occipitofrontalis, frontal belly	53	Frontal bone
3	Orbicularis oculi, orbital part	54	Corrugator supercilii
4	Orbicularis oculi, palpebral part	55	Orbit
5	Nasalis	56	Zygomatic bone
6	Parotid gland	57	Mandible, ramus
7	Orbicularis oris	58	Cervical vertebra, body
8	Depressor anguli oris	59	Intervertebral disc
9	Sternocleidomastoid	60	Left internal jugular vein
10	Depressor labii inferioris	61	Subclavius
11	Trapezius	62	Palmaris longus, tendon
12	Omohyoid, inferior belly	63	Flexor retinaculum
13	Right common carotid artery	64	Ulna
14	Clavicle	65	Radial artery
15	Deltoid	66	Biceps brachii, tendon
16	External intercostal muscles	67	Humerus
17	Pectoralis major	68	Median nerve and brachial artery
18	Internal intercostal muscles	69	Coracobrachialis
19	Ribs	70	Triceps brachii, long head
20	Brachialis	71	Basilic vein
		72	Latissimus dorsi
		73	Teres major
		74	Transversus abdominis
		75	Quadratus lumborum
		76	Crest of ilium
		77	Psoas major
		78	Iliacus
		79	Inguinal ligament
		80	Femoral nerve
		81	Left femoral vein

82	Left femoral artery	146	Plantaris
83	Gracilis	147	Gastrocnemius, lateral head
84	Femur (Thigh bone), medial epicondyle	148	Gastrocnemius
85	Femur (Thigh bone), lateral epicondyle	149	Gastrocnemius, tendon
86	Patellar ligament	150	Fibula
87	Tibia, medial malleolus	151	Fibular artery (Peroneal artery)
88	Extensor digitorum brevis, tendons	152	Tibialis posterior
89	Sternocleidomastoid, medial head	153	Flexor hallucis longus
90	Sternocleidomastoid, lateral head	154	Flexor digitorum longus
91	Biceps brachii, long head	155	Posterior tibial artery
92	Biceps brachii, short head	156	Epicranium, occipitofrontalis, occipital belly
93	Pectoralis minor	157	Adductor magnus
94	Flexor digitorum superficialis	158	Calcaneal tendon
95	Flexor carpi ulnaris	159	Right internal jugular vein
96	Palmaris longus	160	Right subclavian artery
97	Flexor carpi radialis	161	Right subclavian vein
98	Pronator teres	162	Trachea (Windpipe)
99	Sternum, manubrium	163	Right brachiocephalic vein
100	Rectus sheath, anterior layer	164	Superior vena cava
101	External oblique	165	Right main bronchus
102	External oblique, aponeurosis	166	Oesophagus (Esophagus), thoracic part
103	1st rib	167	Posterior intercostal veins
104	Costal cartilage	168	Sympathetic trunk
105	Sternum, body	169	Posterior intercostal arteries
106	Serratus anterior	170	Azygos vein
107	Sternum, xiphoid process	171	Abdominal part of aorta (Abdominal aorta)
108	Rectus abdominis	172	Inferior vena cava
109	Rectus abdominis, tendinous intersections	173	Hepatic portal vein
110	Internal oblique	174	Bile duct
111	Linea alba, umbilical ring	175	Duodenum, superior part
112	Transversus thoracis	176	Right kidney, renal pelvis
113	Occipital bone	177	Transverse mesocolon
114	Parietal bone	178	Duodenum, descending part
115	Temporal muscle	179	Pancreas, head
116	Temporal bone	180	Right ureter
117	Splenius capitis	181	Right common iliac artery
118	Levator scapulae	182	Right common iliac vein
119	Rhomboid minor	183	Right testicular artery
120	Supraspinatus	184	Rectum
121	Scapula, spine	185	Right external iliac vein
122	Extensor pollicis brevis	186	Right external iliac artery
123	Anconeus	187	Right ductus deferens (Right vas deferens)
124	Ulna, olecranon	188	Right femoral vein
125	Triceps brachii	189	Right femoral artery
126	Teres minor	190	Corpora cavernosa penis (Cavernous bodies of penis)
127	Infraspinatus	191	Corpus spongiosum penis (Spongy body of penis)
128	Rhomboid major	192	Left common carotid artery
129	Scapula, medial border	193	Left subclavian vein
130	Iliocostalis	194	Axillary vein
131	Longissimus	195	Median nerve
132	Serratus posterior inferior	196	Brachial artery
133	Gluteus medius	197	Left subclavian artery
134	Gluteus maximus	198	Left brachiocephalic vein
135	Piriformis	199	Arch of aorta (Aortic arch)
136	Gemellus superior	200	Left main bronchus
137	Obturator internus	201	Left lung
138	Gemellus inferior	202	Thoracic aorta
139	Femur (Thigh bone), greater trochanter	203	Left lung, cardiac impression
140	Quadratus femoris	204	Oesophagus (Esophagus), abdominal part
141	Biceps femoris muscle, long head	205	Spleen
142	Semitendinosus	206	Splenic artery
143	Semimembranosus	207	Splenic vein
144	Tibial nerve	208	Pancreas, tail
145	Popliteal artery	209	Left suprarenal gland (Left adrenal gland)



## English

- 210 Coeliac trunk (Celiac trunk)  
211 Left kidney  
212 Duodenojejunal flexure  
213 Superior mesenteric artery  
214 Superior mesenteric vein  
215 Duodenum, ascending part  
216 Duodenum, inferior part (horizontal part, transverse part)  
217 Left common iliac artery  
218 Left common iliac vein  
219 Left testicular artery  
220 Median sacral artery  
221 Left internal iliac artery  
222 Left ureter  
223 Left external iliac artery  
224 Left external iliac vein  
225 Sigmoid colon  
226 Urinary bladder  
227 Coronal suture  
228 Lacrimal bone  
229 Ethmoid (Ethmoidal bone)  
230 Maxilla  
231 Levator labii superioris alaeque nasi  
232 Levator anguli oris  
233 Mentalis  
234 Lambdoid suture  
235 Temporal bone, zygomatic arch  
236 Buccinator  
237 Optic nerve [2nd cranial nerve]  
238 Right internal carotid artery  
239 Pituitary gland  
240 Cranial dura mater  
241 Spinal cord  
242 Epicranium, temporoparietalis  
243 Auricularis anterior  
244 Parotid gland, superficial part  
245 Parotid duct  
246 Masseter  
247 Risorius  
248 Levator labii superioris  
249 Zygomaticus minor  
250 Zygomaticus major  
251 Choroid plexus of third ventricle  
252 Fornix  
253 Corpus callosum  
254 Interventricular foramen  
255 Thalamus  
256 Hypothalamus  
257 Optic chiasm (Optic chiasma)  
258 Oculomotor nerve [3rd cranial nerve]  
259 Pons  
260 Cerebral hemisphere, medial surface  
261 Interthalamic adhesion (Massa intermedia)  
262 Pineal gland (Pineal body)  
263 Tectum of midbrain  
264 Cerebellum, arbor vitae  
265 Aqueduct of midbrain (Cerebral aqueduct)  
266 Fourth ventricle  
267 Medulla oblongata (Bulb)  
268 Central canal  
269 Frontal lobe  
270 Temporal lobe  
271 Trochlear nerve [4th cranial nerve]  
272 Trigeminal nerve [5th cranial nerve]  
273 Vestibulocochlear nerve [8th cranial nerve]  
274 Facial nerve [7th cranial nerve]  
275 Cerebellar hemisphere  
276 Glossopharyngeal nerve [9th cranial nerve] and vagus nerve [10th cranial nerve]  
277 Olfactory bulb  
278 Olfactory tract  
279 Cerebral peduncle  
280 Abducent nerve (Abducens nerve) [6th cranial nerve]  
281 Hypoglossal nerve [12th cranial nerve]  
282 First cervical nerve, anterior root  
283 Second cervical nerve, anterior root  
284 Anterior lobe of cerebellum  
285 Middle cerebellar peduncle  
286 Flocculonodular lobe  
287 Posterior lobe of cerebellum  
288 Medial rectus  
289 Superior rectus  
290 Sclera  
291 Pupil  
292 Optic tract  
293 Inferior olive  
294 Hyoid bone  
295 Omohyoid, superior belly  
296 Sternohyoid  
297 Median cricothyroid ligament  
298 Thyroid gland  
299 Tracheal cartilages  
300 Epiglottis  
301 Median thyrohyoid ligament  
302 Thyrohyoid  
303 Thyroid cartilage <sup>®</sup>  
304 Inferior constrictor  
305 Sternothyroid  
306 Cuneiform cartilage (Cartilage of WRISBERG)  
307 Corniculate cartilage (Cartilage of SANTORINI)  
308 Transverse arytenoid  
309 Cricoid cartilage  
310 Trachea, membranaceous wall  
311 Oesophagus (Esophagus), cervical part  
312 Vestibular fold  
313 Pre-epiglottic fat body  
314 Laryngeal ventricle (Ventricle of MORGAGNI)  
315 Vocal fold  
316 Conus elasticus (Cricovocal membrane)  
317 Apex of lung  
318 Right lung, superior lobe  
319 Right lung, middle lobe  
320 Right lung, inferior lobe  
321 Left lung, superior lobe  
322 Left lung, inferior lobe  
323 Right pulmonary artery  
324 Right pulmonary veins  
325 Right atrium of heart  
326 Pulmonary valve  
327 Tricuspid valve (Right atrioventricular valve)  
328 Right ventricle  
329 Right coronary artery  
330 Interventricular septum  
331 Apex of heart  
332 Ascending aorta  
333 Pulmonary trunk  
334 Left pulmonary veins  
335 Left atrium of heart

- 336 Mitral valve (Left atrioventricular valve)
- 337 Great cardiac vein
- 338 Left coronary artery, circumflex branch
- 339 Left ventricle
- 340 Right auricle
- 341 Left coronary artery, anterior interventricular branch
- 342 Left auricle
- 343 Great cardiac vein, anterior interventricular vein
- 344 Caval opening
- 345 Diaphragm, central tendon
- 346 Pyloric part
- 347 Angular notch
- 348 Lesser curvature
- 349 Cardial notch
- 350 Fundus of stomach
- 351 Body of stomach
- 352 Greater curvature
- 353 Left gastric artery
- 354 Right gastric artery
- 355 Pyloric orifice
- 356 Gastric folds (Gastric rugae)
- 357 Cardial orifice
- 358 Mucosa (Mucous membrane)
- 359 Caudate lobe
- 360 Hepatic artery proper
- 361 Gastric impression
- 362 Common hepatic duct
- 363 Quadrate lobe
- 364 Suprarenal impression
- 365 Renal impression
- 366 Duodenal impression
- 367 Cystic duct
- 368 Colic impression
- 369 Gallbladder
- 370 Ileal orifice (Orifice of ileal papilla)
- 371 Caecum (Cecum)
- 372 Transverse colon
- 373 Left colic flexure (Splenic flexure)
- 374 Small intestine
- 375 Descending colon
- 376 Jejunum
- 377 Ascending colon
- 378 Inferior mesenteric artery
- 379 Appendix (Vermiform appendix)
- 380 Renal artery
- 381 Renal vein
- 382 Renal pelvis
- 383 Renal cortex
- 384 Renal pyramids
- 385 Minor calices
- 386 Seminal gland (Seminal vesicle)
- 387 Scrotum
- 388 Epididymis
- 389 Testis
- 390 Prepuce (Foreskin)
- 391 Male urethra
- 392 Septum of scrotum
- 393 Glans penis
- 394 External urethral orifice (External urinary meatus)



# VA01 Lebensgroße männliche Muskelfigur, 37-teilig

## VA16 Lebensgroßer männlicher Muskeltorso, 27-teilig

- |   |   |
|---|---|
| <b>A1 Muskelfigur von vorne, ohne vordere Brust- u. Bauchwand und ohne abnehmbare Eingeweide</b>                      | 23 Oberarmknochen, innerer Gelenkkopfvorsprung  |
| <b>A2 Vordere Brust- u. Bauchwand von außen</b>   | 24 Oberarmspeichenmuskel  |
| <b>A3 Vordere Brust- u. Bauchwand von innen</b>   | 25 Langer speichenseitiger Handstrecker   |
| <b>B Muskelfigur von hinten</b>   | 26 Kurzer speichenseitiger Handstrecker   |
| <b>C Hintere Brust- u. Bauchwand, ohne abnehmbare Eingeweide</b>  | 27 Fingerstrecker   |
| <b>D1 Kopf der Muskelfigur von links vorn-außen</b>   | 28 Langer Daumenabzieher  |
| <b>D2 Innere Schädelbasis</b>   | 29 Speiche  |
| <b>D3 Kopf der Muskelfigur von rechts vorn-außen</b>  | 30 Streckerhalteband  |
| <b>E1 Rechte Gehirnhälfte von innen</b>   | 31 Langer Daumenstrecker, Sehne   |
| <b>E2 Rechte Gehirnhälfte von unten</b>   | 32 Kurzer Daumenstrecker, Sehne   |
| <b>E3 Linke Kleinhirnhälfte von vorn-innen</b>  | 33 Fingerstrecker, Sehnen   |
| <b>F Linker Augapfel mit äußeren Augenmuskeln und Sehnerv von vorn-innen</b>  | 34 Kammuskel  |
| <b>E4 Linker Hirnstamm von außen</b>  | 35 Schneidermuskel  |
| <b>E5 Linker Hirnstamm von innen</b>  | 36 Langer Oberschenkelanzieher  |
| <b>G1 Kehlkopf und umgebende Strukturen von vorne</b>   | 37 Gerader Oberschenkelmuskel   |
| <b>G2 Linke Kehlkopfhälfte und umgebende Strukturen von innen</b>   | 38 Äußerer großer Oberschenkelmuskel  |
| <b>H1 Rechte Lunge von innen</b>  | 39 Innerer großer Oberschenkelmuskel  |
| <b>H2 Linke vordere Lungenhälfte von innen-hinten</b>   | 40 Kniescheibe  |
| <b>I1 Herz von vorn, ohne vordere Vorhof-Kammer-Wand</b>  | 41 Schneidermuskel, Schlanker Muskel, Halbsehnenmuskel, gemeinsamer Sehnenansatz (Gänsefuß) |
| <b>I2 Vordere Vorhof-Kammer-Wand des Herzens</b>  | 42 Zwillingswadenmuskel, innerer Kopf   |
| <b>J Zwerchfell von oben</b>  | 43 Vorderer Schienbeinmuskel  |
| <b>K1 Magen von vorne</b>   | 44 Schienbein, innere Fläche  |
| <b>K2 Magen von hinten-oben</b>   | 45 Schollenmuskel   |
| <b>K3 Hintere Magenwand von innen</b>   | 46 Langer Zehenstrecker, Sehne  |
| <b>L Leber von hinten</b>   | 47 Langer Großzehenstrecker, Sehne  |
| <b>M1 Darmpaket von vorne, Blinddarm eröffnet</b>   | 48 Wadenbein, Außenknöchel  |
| <b>M2 Darmpaket von hinten</b>  | 49 Unteres Streckerhalteband  |
| <b>N Rechte vordere Nierenhälfte von innen</b>  | 50 Langer Zehenstrecker, Sehnen   |
| <b>O Harnblasenabschnitt von hinten</b>   | 51 Kurzer Großzehenstrecker   |
| <b>P1 Rechte Hälfte der äußeren männlichen Geschlechtsorgane von außen, Penishaut und Hodensack zum Teil entfernt</b> | 52 1. Mittelfußknochen  |
| <b>P2 Linke Hälfte der äußeren männlichen Geschlechtsorgane von innen</b>   | 53 Stirnbein  |
| 1 Sehnenhaube (Sehnenplatte)  | 54 Augenbraunenrunzler  |
| 2 Schädeldachmuskel, Hinterhaupt-Stirn-Muskel, vorderer Bauch   | 55 Augenhöhle   |
| 3 Augenringmuskel, Augenhöhlenabschnitt   | 56 Jochbein   |
| 4 Augenringmuskel, Augenlidabschnitt  | 57 Unterkiefer, Ast   |
| 5 Nasenmuskel   | 58 Halswirbel, Körper   |
| 6 Ohrspeicheldrüse  | 59 Bandscheibe  |
| 7 Mundringmuskel  | 60 Linke innere Drosselvene   |
| 8 Mundwinkelniederzieher  | 61 Schlüsselbeinmuskel  |
| 9 Kopfwender (Kopfnicker)   | 62 Langer Hohlhandmuskel, Sehne   |
| 10 Unterlippenniederzieher  | 63 Beugerhalteband  |
| 11 Trapezmuskel (Kapuzenmuskel, Kappenmuskel)   | 64 Elle   |
| 12 Schulter-Zungenbein-Muskel, unterer Bauch  | 65 Speichenarterie  |
| 13 Rechte gemeinsame Halsschlagader   | 66 Zweiköpfiger Oberarmmuskel (Bizeps), Sehne   |
| 14 Schlüsselbein  | 67 Oberarmknochen   |
| 15 Deltamuskel  | 68 Mittelnerv und Oberarmarterie  |
| 16 Äußere Zwischenrippenmuskeln   | 69 Rabenschnabel-Oberarmmuskel (Hakenarmmuskel)   |
| 17 Großer Brustmuskel   | 70 Dreiköpfiger Oberarmmuskel (Trizeps), langer Kopf  |
| 18 Innere Zwischenrippenmuskeln   | 71 Basilarvene  |
| 19 Rippen   | 72 Breiter Rückenmuskel (Breitester Rückenmuskel)   |
| 20 Oberarmmuskel  | 73 Großer Rundmuskel  |
| 21 Zweiköpfiger Oberarmmuskel (Bizeps)  | 74 Querer Bauchmuskel   |
| 22 Zwerchfell   | 75 Quadratischer Lendenmuskel   |
|   | 76 Darmbeinkamm (Beckenkamm)  |
|   | 77 Großer Lendenmuskel  |
|   | 78 Darmbeinmuskel   |
|   | 79 Leistenband  |
|   | 80 Oberschenkelnerv   |
|   | 81 Linke Oberschenkelvene   |
|   | 82 Linke Oberschenkelarterie  |
|   | 83 Schlanker Muskel   |

- 84 Oberschenkelknochen, innerer Gelenkkopfvorsprung  
85 Oberschenkelknochen, äußerer Gelenkkopfvorsprung  
86 Kniescheibenband  
87 Schienbein, Innenknöchel  
88 Kurzer Zehenstrecker, Sehnen  
89 Kopfwender (Kopfnicker), innerer Kopf  
90 Kopfwender (Kopfnicker), äußerer Kopf  
91 Zweiköpfiger Oberarmmuskel (Bizeps), langer Kopf  
92 Zweiköpfiger Oberarmmuskel (Bizeps), kurzer Kopf  
93 Kleiner Brustmuskel  
94 Oberflächlicher Fingerbeuger  
95 Ellenseitiger Handbeuger  
96 Langer Hohlhandmuskel  
97 Speichenseitiger Handbeuger  
98 Runder Einwärtsdreher  
99 Brustbein, Handgriff  
100 Sehnscheide des geraden Bauchmuskels, vordere Schicht  
101 Äußerer schräger Bauchmuskel  
102 Äußerer schräger Bauchmuskel, Sehnenplatte (Aponeurose)  
103 1. Rippe  
104 Rippenknorpel  
105 Brustbein, Körper  
106 Vorderer Sägezahnmuskel (Vorderer Sägemuskel)  
107 Brustbein, Schwertfortsatz  
108 Gerader Bauchmuskel  
109 Gerader Bauchmuskel, Zwischensehnen-Querfurchen  
110 Innerer schräger Bauchmuskel  
111 Weiße Sehnscheidenverbindungsline, Nabelring  
112 Querer Brustmuskel  
113 Hinterhauptbein  
114 Scheitelbein  
115 Schläfenmuskel  
116 Schläfenbein  
117 Riemenmuskel des Kopfes  
118 Schulterblattheber  
119 Kleiner Rautenmuskel  
120 Obergrätenmuskel  
121 Schulterblatt, Gräte  
122 Kurzer Daumenstrecker  
123 Knorrenmuskel (Ellbogenmuskel)  
124 Elle, Hakenfortsatz  
125 Dreiköpfiger Oberarmmuskel (Trizeps)  
126 Kleiner Rundmuskel  
127 Untergrätenmuskel  
128 Großer Rautenmuskel  
129 Schulterblatt, innerer Rand  
130 Darmbein-Rippen-Muskel  
131 Längster Muskel  
132 Unterer hinterer Sägemuskel (Unterer hinterer Sägemuskel)  
133 Mittlerer Gesäßmuskel  
134 Großer Gesäßmuskel  
135 Birnenförmiger Muskel  
136 Oberer Zwillingsmuskel  
137 Innerer Hüftlochmuskel  
138 Unterer Zwillingsmuskel  
139 Oberschenkelknochen, großer Rollhügel  
140 Quadratischer Oberschenkelmuskel  
141 Zweiköpfiger Oberschenkelmuskel, langer Kopf  
142 Halbsehnenmuskel  
143 Plattsehnenmuskel  
144 Schienbeinnerv  
145 Kniekehlenarterie  
146 Fußsohlenmuskel (Sohlenspanner)  
147 Zweiköpfiger Wadenmuskel, äußerer Kopf  
148 Zweiköpfiger Wadenmuskel  
149 Zweiköpfiger Wadenmuskel, Sehne  
150 Wadenbein  
151 Wadenbeinarterie  
152 Hinterer Schienbeinmuskel  
153 Langer Großzehenbeuger  
154 Langer Zehenbeuger  
155 Hintere Schienbeinarterie  
156 Schädeldachmuskel, Hinterhaupt-Stirn-Muskel, hinterer Bauch  
157 Großer Oberschenkelanzieher  
158 ACHILLES-Sehne  
159 Rechte innere Drosselvene  
160 Rechte Schlüsselbeinarterie  
161 Rechte Schlüsselbeinvene  
162 Luftröhre  
163 Rechte Kopf-Arm-Vene  
164 Obere Hohlvene  
165 Rechter Hauptbronchus (Rechter Stammbronchus)  
166 Speiseröhre, Brustabschnitt  
167 Hintere Zwischenrippenvenen  
168 Grenzstrang  
169 Hintere Zwischenrippenarterien  
170 Unpaare Vene  
171 Bauchabschnitt der Hauptschlagader (Bauchaorta)  
172 Untere Hohlvene  
173 Pfortader  
174 Hauptgallengang  
175 Zwölffingerdarm, oberer Abschnitt  
176 Rechte Niere, Nierenbecken  
177 Queres Dickdarmgekröse  
178 Zwölffingerdarm, absteigender Abschnitt  
179 Bauchspeicheldrüse, Kopf  
180 Rechter Harnleiter  
181 Rechte gemeinsame Beckenarterie  
182 Rechte gemeinsame Beckenvene  
183 Rechte Hodenarterie  
184 Mastdarm (Enddarm)  
185 Rechte äußere Beckenvene  
186 Rechte äußere Beckenarterie  
187 Rechter Samenleiter  
188 Rechte Oberschenkelvene  
189 Rechte Oberschenkelarterie  
190 Penis-schwellkörper  
191 Schwellkörper der Harn-Samen-Röhre  
192 Linke gemeinsame Halsschlagader  
193 Linke Schlüsselbeinvene  
194 Achselvene  
195 Mittelnerve  
196 Oberarmarterie  
197 Linke Schlüsselbeinarterie  
198 Linke Kopf-Arm-Vene  
199 Aortenbogen  
200 Linker Hauptbronchus (Linker Stammbronchus)  
201 Linke Lunge  
202 Brustabschnitt der Hauptschlagader (Brustaorta)  
203 Linke Lunge, Herzbucht  
204 Speiseröhre, Bauchabschnitt  
205 Milz  
206 Milzarterie  
207 Milzvene  
208 Bauchspeicheldrüse, Schwanz

## Deutsch

- 209 Linke Nebenniere  
210 Bauchhöhlenstamm  
211 Linke Niere  
212 Zwölffingerdarm-Leerdarm-Biegung  
213 Obere Eingeweidearterie (Obere Gekrösearterie)  
214 Obere Eingeweidevene (Obere Gekrösevene)  
215 Zwölffingerdarm, aufsteigender Abschnitt  
216 Zwölffingerdarm, horizontaler Abschnitt  
217 Linke gemeinsame Beckenarterie  
218 Linke gemeinsame Beckenvene  
219 Linke Hodenarterie  
220 Mittlere Kreuzbeinarterie  
221 Linke innere Beckenarterie  
222 Linker Harnleiter  
223 Linke äußere Beckenarterie  
224 Linke äußere Beckenvene  
225 S-förmiger Grimmdarmabschnitt (Sigmadarm, Sigmoid)  
226 Harnblase  
227 Kranznaht  
228 Tränenbein  
229 Siebbein  
230 Oberkieferknochen  
231 Heber der Oberlippe und des Nasenflügels  
232 Heber des Mundwinkels  
233 Kinnmuskel  
234 Lambdanaht  
235 Schläfenbein, Jochbeinbogen  
236 Trompetermuskel (Backenmuskel)  
237 Sehnerv [2. Hirnnerv]  
238 Rechte innere Halsschlagader  
239 Hirnanhangdrüse (Hypophyse)  
240 Harte Hirnhaut der Schädelhöhle  
241 Rückenmark  
242 Schädeldachmuskel, Schläfen-Scheitel-Muskel  
243 Vorderer Ohrmuskel  
244 Ohrspeicheldrüse, oberflächlicher Teil  
245 Ohrspeicheldrüsenausführungsgang  
246 Kaumuskel  
247 Lachmuskel  
248 Heber der Oberlippe  
249 Kleiner Jochbeinmuskel  
250 Großer Jochbeinmuskel  
251 Adergeflecht der dritten Hirnwasserkammer  
252 Gewölbe  
253 Balken  
254 Verbindung zwischen seitlicher und 3. Hirnwasserkammer  
255 Sehhügel  
256 Zwischenhirnabschnitt unterhalb des Sehhügels  
257 Sehnervenkreuzung  
258 Augenbewegungsnerve [3. Hirnnerv]  
259 Brücke  
260 Großhirnhemisphäre, innere Fläche  
261 Verbindung zwischen den Sehhügeln  
262 Zirbeldrüse (Epiphyse)  
263 Mittelhirndach  
264 Kleinhirn, Lebensbaum  
265 Wasserleitung zwischen 3. und 4. Hirnwasserkammer  
266 4. Hirnwasserkammer (4. Hirnventrikel)  
267 Verlängertes Mark  
268 Zentralkanal  
269 Stirnlappen  
270 Schläfenlappen  
271 Augenrollnerve [4. Hirnnerv]  
272 Drillingsnerve [5. Hirnnerv]  
273 Hör- und Gleichgewichtsnerve [8. Hirnnerv]  
274 Gesichtsnerv [7. Hirnnerv]  
275 Kleinhirnhemisphäre  
276 Zungen-Rachen-Nerv und Umherschweifender Nerv (Eingeweidenerv) [9. und 10. Hirnnerv]  
277 Riechkolben  
278 Riechstrang  
279 Hirnstiel  
280 Augenabziehnerv [6. Hirnnerv]  
281 Unterzungennerv [12. Hirnnerv]  
282 1. Halsnerv, Vorderwurzel  
283 2. Halsnerv, Vorderwurzel  
284 Vorderer Kleinhirnlappen  
285 Mittlerer Kleinhirnstiel  
286 Flöckchen-Knötchen-Lappen  
287 Hinterer Kleinhirnlappen  
288 Innerer gerader Augenmuskel  
289 Oberer gerader Augenmuskel  
290 Lederhaut  
291 Pupille  
292 Sehstrang  
293 Olive  
294 Zungenbein  
295 Schulter-Zungenbein-Muskel, oberer Bauch  
296 Brustbein-Zungenbein-Muskel  
297 Mittleres Ringknorpel-Schildknorpel-Band  
298 Schilddrüse  
299 Luftröhrenknorpelspangen  
300 Kehildeckel  
301 Inneres Schildknorpel-Zungenbein-Band  
302 Schildknorpel-Zungenbein-Muskel  
303 Schildknorpel  
304 Unterer Schlundschwürer  
305 Brustbein-Schildknorpel-Muskel  
306 Kegelknorpel  
307 Hörnchenknorpel  
308 Querer Gießbeckenmuskel  
309 Ringknorpel  
310 Luftröhre, membranöser Wandanteil  
311 Speiseröhre, Halsabschnitt  
312 Vorhoffalte  
313 Fettkörper vor dem Kehildeckel  
314 Kehlkopftasche  
315 Stimmfalte  
316 Elastischer Kegel  
317 Lungenspitze  
318 Rechte Lunge, Oberlappen  
319 Rechte Lunge, Mittellappen  
320 Rechte Lunge, Unterlappen  
321 Linke Lunge, Oberlappen  
322 Linke Lunge, Unterlappen  
323 Rechte Lungenarterie  
324 Rechte Lungenvenen  
325 Rechter Herzvorhof  
326 Lungenarterienstammklappe (Pulmonalklappe)  
327 Rechte Vorhof-Kammer-Klappe (Dreisegelklappe)  
328 Rechte Herzkammer  
329 Rechte Herzkranzarterie  
330 Herzkammerscheidewand  
331 Herzspitze  
332 Aufsteigender Abschnitt der Hauptschlagader (Aufsteigende Aorta)

- 333 Lungenarterienstamm
- 334 Linke Lungenvenen
- 335 Linker Herzvorhof
- 336 Linke Vorhof-Kammer-Klappe (Mitralklappe)
- 337 Große Herzvene
- 338 Linke Herzkranzarterie, umgebogener Ast
- 339 Linke Herzkammer
- 340 Rechtes Herzohr
- 341 Linke Herzkranzarterie, vorderer Zwischenkammerast
- 342 Linkes Herzohr
- 343 Große Herzvene, vordere Zwischenkammervene
- 344 Hohlvenenloch
- 345 Zwerchfell, Sehnenzentrum
- 346 Pförtnerabschnitt
- 347 Knick zwischen Magenkörper und Pförtnerabschnitt
- 348 Kleine Magenkrümmung (Kleine Krümmung)
- 349 Winkel zwischen Magenmund und Magengrund
- 350 Magengrund
- 351 Magenkörper
- 352 Große Magenkrümmung (Große Krümmung)
- 353 Linke Magenarterie
- 354 Rechte Magenarterie
- 355 Pförtneröffnung
- 356 Schleimhautfalten
- 357 Magenmundöffnung
- 358 Schleimhaut
- 359 Schwanzlappen
- 360 Eigene Leberarterie
- 361 Mageneindruck
- 362 Gemeinsamer Lebergallengang
- 363 Quadratischer Lappen
- 364 Nebenniereneindruck
- 365 Niereneindruck
- 366 Zwölffingerdarmeindruck
- 367 Gallenblasengang
- 368 Grimmdarmeindruck
- 369 Gallenblase
- 370 Krummdarmöffnung
- 371 Blinddarm
- 372 Querer Grimmdarmabschnitt (Quercolon)
- 373 Linke Grimmdarmbiegung (Linke Kolonflexur)
- 374 Dünndarm
- 375 Absteigender Grimmdarmabschnitt
- 376 Leerdarm
- 377 Aufsteigender Grimmdarmabschnitt
- 378 Untere Eingeweidearterie (Untere Gekrösearterie)
- 379 Wurmfortsatz
- 380 Nierenarterie
- 381 Nierenvene
- 382 Nierenbecken
- 383 Nierenrinde
- 384 Nierenpyramiden
- 385 Kleine Nierenkelche
- 386 Bläschendrüse
- 387 Hodensack
- 388 Nebenhoden
- 389 Hoden
- 390 Vorhaut
- 391 Harn-Samen-Röhre
- 392 Hodensackscheidewand
- 393 Eichel
- 394 Äußere Öffnung der Harn-Samen-Röhre



# VA01 Figura a tamaño real de la musculatura masculina, 37 piezas

## VA16 Figura a tamaño real de la musculatura del torso masculino, 27 piezas

- |           |  |    |  |
|-----------|--|----|--|
| <b>A1</b> | <b>Figura de la musculatura delantera, sin pared pectoral y abdominal y sin vísceras extraíbles</b>                                | 18 | Músculos intercostales internos                                    |
| <b>A2</b> | <b>Pared pectoral y abdominal frontal, vista exterior</b>  | 19 | Costillas  |
| <b>A3</b> | <b>Pared pectoral y abdominal frontal, vista interior</b>  | 20 | Músculo braquial   |
| <b>B</b>  | <b>Figura de la musculatura, vista trasera</b>   | 21 | Músculo bíceps braquial  |
| <b>C</b>  | <b>Pared pectoral y abdominal trasera, sin vísceras extraíbles</b>   | 22 | Diafragma  |
| <b>D1</b> | <b>Cabeza de la figura de la musculatura, vista izquierda frontal lateral</b>  | 23 | Húmero, epicóndilo interno   |
| <b>D2</b> | <b>Base del cráneo interior</b>  | 24 | Músculo braquioradial  |
| <b>D3</b> | <b>Cabeza de la figura de la musculatura, vista derecha frontal lateral</b>  | 25 | Músculo extensor radial largo del carpo                            |
| <b>E1</b> | <b>Hemisferio cerebral derecho, vista interior</b>   | 26 | Músculo extensor radial corto del carpo                            |
| <b>E2</b> | <b>Hemisferio cerebral derecho, vista inferior</b>   | 27 | Músculo extensor digital   |
| <b>E3</b> | <b>Hemisferio izquierdo del cerebelo, vista frontal interior</b>   | 28 | Músculo abductor largo del pulgar                                  |
| <b>F</b>  | <b>Globo ocular izquierdo con musculatura ocular externa y nervio óptico, vista frontal interior</b>                               | 29 | Radio  |
| <b>E4</b> | <b>Tallo encefálico izquierdo, vista exterior</b>  | 30 | Retináculo de los músculos extensores                              |
| <b>E5</b> | <b>Tallo encefálico izquierdo, vista interior</b>  | 31 | Músculo extensor largo del pulgar, tendón                          |
| <b>G1</b> | <b>Laringe y estructura circundante, vista frontal</b>   | 32 | Músculo extensor corto del pulgar, tendón                          |
| <b>G2</b> | <b>Mitad izquierda de la laringe y estructuras circundantes, vista interior</b>  | 33 | Músculo extensor digital, tendones                                 |
| <b>H1</b> | <b>Pulmón derecho, vista interior</b>  | 34 | Músculo pectíneo   |
| <b>H2</b> | <b>Mitad frontal del pulmón izquierdo, vista trasera interior</b>  | 35 | Músculo sartorio   |
| <b>I1</b> | <b>Corazón, vista frontal, sin el tabique auriculoventricular frontal</b>  | 36 | Músculo aductor largo  |
| <b>I2</b> | <b>Tabique auriculoventricular frontal del corazón</b>   | 37 | Músculo recto del fémur  |
| <b>J</b>  | <b>Diafragma, vista superior</b>   | 38 | Músculo vasto lateral  |
| <b>K1</b> | <b>Estómago, vista frontal</b>   | 39 | Músculo vasto medial   |
| <b>K2</b> | <b>Estómago, vista trasera superior</b>  | 40 | Rótula   |
| <b>K3</b> | <b>Pared estomacal trasera, vista interior</b>   | 41 | Músculos sartorio, grácil, semitendinoso, tendones (pata de ganso) |
| <b>L</b>  | <b>Hígado, vista trasera</b>   | 42 | Músculo gastrocnemio, cabeza interior                              |
| <b>M1</b> | <b>Paquete intestinal, vista frontal, apéndice abierto</b>   | 43 | Músculo tibial anterior  |
| <b>M2</b> | <b>Paquete intestinal, vista trasera</b>   | 44 | Tibia, cara medial   |
| <b>N</b>  | <b>Mitad derecha frontal del riñón, vista interior</b>   | 45 | Músculo sóleo  |
| <b>O</b>  | <b>Corte de la vejiga urinaria, vista trasera</b>  | 46 | Músculo extensor largo de los dedos, tendón                        |
| <b>P1</b> | <b>Mitad derecha de los órganos sexuales masculinos externos, vista exterior, dermis del pene y escroto parcialmente retirados</b> | 47 | Músculo extensor largo del dedo gordo, tendón                      |
| <b>P2</b> | <b>Mitad izquierda de los órganos sexuales externos masculinos, vista interior</b>   | 48 | Peroné, maléolo lateral  |
| 1         | Galea aponeurótica (aponeurosis epicraneal)  | 49 | Retináculo extensor de los músculos inferior                       |
| 2         | Músculo epicráneo, músculo occipitofrontal, vientre frontal  | 50 | Músculo extensor largo de los dedos, tendones                      |
| 3         | Músculo orbicular del ojo, parte orbitaria   | 51 | Músculo extensor corto del dedo gordo                              |
| 4         | Músculo orbicular del ojo, parte palpebral   | 52 | 1er Metatarso  |
| 5         | Músculo nasal  | 53 | Hueso frontal  |
| 6         | Glándula parótida  | 54 | Músculo corrugador superciliar                                     |
| 7         | Músculo orbicular de la boca   | 55 | Órbita ocular  |
| 8         | Músculo depresor del ángulo de la boca   | 56 | Hueso cigomático   |
| 9         | Músculo esternocleidomastoideo   | 57 | Mandíbula, rama  |
| 10        | Músculo depresor del labio inferior  | 58 | Vértebra cervical, cuerpo  |
| 11        | Músculo trapecio   | 59 | Disco intervertebral   |
| 12        | Músculo omohioideo, vientre inferior   | 60 | Vena yugular interna izquierda                                     |
| 13        | Arteria carótida común derecha   | 61 | Músculo subclavio  |
| 14        | Clavícula  | 62 | Músculo palmar largo, tendón                                       |
| 15        | Músculo deltoides  | 63 | Retináculo de los músculos flexores                                |
| 16        | Músculos intercostales externos  | 64 | Cúbito   |
| 17        | Músculo pectoral mayor   | 65 | Arteria radial   |
|           |  | 66 | Músculo bíceps braquial, tendón                                    |
|           |  | 67 | Hueso del brazo (húmero)   |
|           |  | 68 | Nervio mediano y arteria braquial                                  |
|           |  | 69 | Músculo coracobraquial   |
|           |  | 70 | Músculo tríceps braquial, cabeza larga                             |
|           |  | 71 | Vena basílica  |
|           |  | 72 | Músculo dorsal ancho   |
|           |  | 73 | Músculo redondo mayor  |
|           |  | 74 | Músculo abdominal transverso                                       |

75	Músculo cuadrado lumbar	139	Fémur, trocánter mayor
76	Cresta ilíaca	140	Músculo cuadrado femoral
77	Músculo psoas mayor	141	Músculo bíceps femoral, cabeza larga
78	Músculo ilíaco	142	Músculo semitendinoso
79	Ligamento inguinal	143	Músculo semimembranoso
80	Nervio femoral	144	Nervio tibial
81	Vena femoral izquierda	145	Arteria poplítea
82	Arteria femoral izquierda	146	Músculo plantar
83	Músculo grácil	147	Músculo gastrocnemio, cabeza exterior
84	Hueso femoral, epicóndilo interno	148	Músculo gastrocnemio
85	Hueso femoral, epicóndilo externo	149	Músculo gastrocnemio, tendón
86	Ligamento rotuliano	150	Peroné
87	Tibia, maléolo medial	151	Arteria peronea
88	Músculo extensor corto de los dedos, tendones	152	Músculo tibial posterior
89	Músculo esternocleidomastoideo, cabeza medial	153	Músculo flexor largo del dedo gordo
90	Músculo esternocleidomastoideo, cabeza lateral	154	Músculo flexor largo de los dedos
91	Músculo bíceps braquial, cabeza larga	155	Arteria tibial posterior
92	Músculo bíceps braquial, cabeza corta	156	Músculo epicraneal, músculo occipitofrontal, vientre occipital
93	Músculo pectoral menor	157	Músculo aductor mayor
94	Músculo flexor digital superficial	158	Tendón de Aquiles
95	Músculo flexor ulnar del carpo	159	Vena yugular interna derecha
96	Músculo palmar largo	160	Arteria subclavia derecha
97	Músculo flexor radial del carpo	161	Vena subclavia derecha
98	Músculo pronador redondo	162	Tráquea
99	Esternón, manubrio	163	Vena braquiocefálica derecha
100	Vaina del músculo recto del abdomen, capa anterior	164	Vena cava superior
101	Músculo oblicuo mayor del abdomen	165	Bronquio principal derecho
102	Músculo oblicuo mayor del abdomen, aponeurosis	166	Esófago, parte torácica
103	1ª costilla	167	Venas intercostales posteriores
104	Cartílago de las costillas	168	Tronco simpático
105	Esternón, cuerpo	169	Arterias intercostales posteriores
106	Músculo serrato anterior	170	Vena ácigos
107	Esternón, apófisis xifoide	171	Sección abdominal de la aorta (aorta abdominal)
108	Músculo recto del abdomen	172	Vena cava inferior
109	Músculo recto del abdomen, intersecciones tendinosas	173	Vena porta hepática
110	Músculo oblicuo menor del abdomen	174	Colédoco
111	Línea alba, anillo umbilical	175	Duodeno, porción superior
112	Músculo torácico transverso	176	Riñón derecho, pelvis renal
113	Hueso occipital	177	Mesocolon transverso
114	Hueso parietal	178	Duodeno, porción descendente
115	Músculo temporal	179	Páncreas, cabeza
116	Hueso temporal	180	Uréter derecho
117	Músculo esplenio de la cabeza	181	Arteria ilíaca común derecha
118	Músculo elevador de la escápula	182	Vena ilíaca común derecha
119	Músculo romboideo menor	183	Arteria testicular derecha
120	Músculo supraespinoso	184	Recto
121	Escápula, espina	185	Vena ilíaca externa derecha
122	Músculo extensor corto del pulgar	186	Arteria ilíaca externa derecha
123	Músculo ancóneo	187	Conducto deferente derecho
124	Cúbito, olécranon	188	Vena femoral derecha
125	Músculo tríceps braquial	189	Arteria femoral derecha
126	Músculo redondo menor	190	Cuerpos cavernosos del pene
127	Músculo infraespinoso	191	Cuerpo esponjoso del pene
128	Músculo romboideo mayor	192	Arteria carótida común izquierda
129	Escápula, borde interior	193	Vena subclavia izquierda
130	Músculo iliocostal	194	Vena axilar
131	Músculo largo	195	Nervio mediano
132	Músculo serrato posterior inferior	196	Arteria braquial
133	Músculo glúteo medio	197	Arteria subclavia izquierda
134	Músculo glúteo grande	198	Vena braquiocefálica izquierda
135	Músculo piriforme	199	Arco de la aorta
136	Músculo gemelo superior	200	Bronquio principal izquierdo
137	Músculo obturador interno	201	Pulmón izquierdo
138	Músculo gemelo inferior	202	Porción torácica de la aorta (aorta torácica)



## Español

203	Pulmón izquierdo, impresión cardíaca	267	Médula oblongada
204	Esófago, porción abdominal	268	Canal central
205	Bazo	269	Lóbulo frontal
206	Arteria del bazo	270	Lóbulo temporal
207	Vena del bazo	271	Nervio troclear [cuarto nervio craneal]
208	Páncreas, cauda	272	Nervio trigémino [quinto nervio craneal]
209	Glándula suprarrenal izquierda	273	Nervio vestibulococlear [octavo nervio cerebral]
210	Tronco celiaco	274	Nervio facial [séptimo nervio craneal]
211	Riñón izquierdo	275	Hemisferio del cerebelo
212	Ángulo duodenoyeyunal	276	Nervio glossofaríngeo y nervio vago (nervios craneales 9º y 10º)
213	Arteria mesentérica superior	277	Bulbo olfatorio
214	Vena mesentérica superior	278	Tracto olfatorio
215	Duodeno, sección ascendente	279	Pedúnculo cerebral
216	Duodeno, sección horizontal	280	Nervio abducens [sexto nervio craneal]
217	Arteria ilíaca común izquierda	281	Nervio hipogloso [duodécimo nervio craneal]
218	Vena ilíaca común izquierda	282	1er nervio cervical, raíz anterior
219	Arteria testicular izquierda	283	2º nervio cervical, raíz anterior
220	Arteria sacra media	284	Lóbulo anterior del cerebelo
221	Arteria ilíaca interna izquierda	285	Pedúnculo cerebeloso medio
222	Uréter izquierdo	286	Lóbulo floculonodular
223	Arteria ilíaca externa izquierda	287	Lóbulo posterior del cerebelo
224	Vena ilíaca externa izquierda	288	Músculo recto medial
225	Colon sigmoideo	289	Músculo recto superior
226	Vejiga urinaria	290	Esclerótica
227	Sutura coronal	291	Pupila
228	Hueso lacrimonasal	292	Tracto óptico
229	Hueso etmoides	293	Oliva
230	Hueso maxilar	294	Hueso hioides
231	Elevador del labio superior y del ala de la nariz	295	Músculo omohioideo, vientre superior
232	Elevador del ángulo de la boca	296	Músculo esternohioideo
233	Músculo mentoniano	297	Ligamento cricotiroides medio
234	Sutura lambdoidea	298	Glándula tiroidea 
235	Hueso temporal, arco cigomático	299	Cartílagos traqueales
236	Músculo buccinador (músculo del trompetista)	300	Epiglotis
237	Nervio óptico [segundo nervio craneal]	301	Ligamento tirohioideo medio
238	Arteria carótida interna derecha	302	Músculo tirohioideo
239	Glándula pituitaria (hipófisis)	303	Cartílago tiroideo
240	Duramadre craneal	304	Músculo constrictor inferior de la faringe
241	Médula espinal	305	Músculo esternotiroideo
242	Músculo epicráneo, músculo temporoparietal	306	Cartílago cuneiforme
243	Músculo auricular anterior	307	Cartílago corniculado
244	Glándula parotídea, porción superficial	308	Músculo aritenoides transverso
245	Conducto parotídeo	309	Cartílago anular
246	Músculo masticatorio	310	Tráquea, parte membranosa
247	Músculo risorio	311	Esófago, parte cervical
248	Elevador del labio superior	312	Pliegue vestibular
249	Músculo cigomático menor	313	Cuerpo adiposo preepiglótico
250	Músculo cigomático mayor	314	Ventrículo laríngeo
251	Plexo coroideo del tercer ventrículo	315	Pliegue vocal inferior
252	Fornix	316	Cono elástico
253	Cuerpo calloso	317	Vértice pulmonar
254	Foramen interventricular	318	Pulmón derecho, lóbulo superior
255	Tálamo	319	Pulmón derecho, lóbulo medio
256	Hipotálamo	320	Pulmón derecho, lóbulo inferior
257	Quiasma óptico	321	Pulmón izquierdo, lóbulo superior
258	Nervio oculomotor [tercer nervio craneal]	322	Pulmón izquierdo, lóbulo inferior
259	Pons	323	Arteria pulmonar derecha
260	Hemisferio cerebral, cara medial	324	Venas pulmonares derechas
261	Adhesión intertalámica	325	Atrio derecho
262	Glándula pineal (epífisis)	326	Válvula pulmonar
263	Techo mesencefálico	327	Válvula atrioventricular derecha (válvula tricúspide)
264	Cerebelo, árbol de la vida	328	Ventrículo derecho
265	Acueducto mesencefálico	329	Arteria coronaria derecha
266	4º ventrículo	330	Septo interventricular

- 331 Ápex del corazón
- 332 Porción ascendente de la aorta (aorta ascendente)
- 333 Tronco pulmonar
- 334 Venas pulmonares izquierdas
- 335 Atrio izquierdo
- 336 Válvula atrioventricular izquierda (válvula mitral)
- 337 Vena cardíaca mayor
- 338 Arteria coronaria izquierda, rama circunfleja
- 339 Ventrículo izquierdo
- 340 Orejuela derecha
- 341 Arteria coronaria izquierda, rama interventricular anterior
- 342 Orejuela izquierda
- 343 Vena cardíaca mayor, vena interventricular anterior
- 344 Orificio de la vena cava
- 345 Diafragma, centro tendinoso
- 346 Sección del píloro
- 347 Incisura angular
- 348 Curvatura menor
- 349 Incisura cardiaca
- 350 Fondo gástrico
- 351 Cuerpo gástrico
- 352 Curvatura mayor
- 353 Arteria gástrica izquierda
- 354 Arteria gástrica derecha
- 355 Orificio pilórico
- 356 Pliegues gástricos
- 357 Orificio cardiaco
- 358 Mucosa
- 359 Lóbulo caudal
- 360 Arteria hepática propia
- 361 Impresión gástrica
- 362 Conducto hepático común
- 363 Lóbulo cuadrado
- 364 Impresión suprarrenal
- 365 Impresión renal
- 366 Impresión duodenal
- 367 Conducto cístico
- 368 Impresión cólica
- 369 Vesícula biliar
- 370 Orificio ileal
- 371 Intestino ciego
- 372 Colon transverso
- 373 Ángulo izquierdo del colon
- 374 Intestino delgado
- 375 Colon descendente
- 376 Yeyuno
- 377 Colon ascendente
- 378 Arteria mesentérica inferior
- 379 Apéndice vermiforme
- 380 Arteria renal
- 381 Vena renal
- 382 Pelvis renal
- 383 Corteza renal
- 384 Pirámides renales
- 385 Cálices renales menores
- 386 Vesícula seminal
- 387 Escroto
- 388 Epidídimo
- 389 Testículos
- 390 Prepucio
- 391 Uretra masculina
- 392 Septo escrotal
- 393 Glante
- 394 Apertura externa de la uretra masculina



# VA01 Figure musculaire masculine, grandeur nature, en 37 parties

## VA16 Torse masculin avec musculature, grandeur nature, en 27 parties

<b>A1</b>	<b>Figure musculaire de face, sans paroi thoracique et abdominale antérieure et sans viscères amovibles</b>	20	Muscle brachial
<b>A2</b>	<b>Paroi thoracique et abdominale antérieure, vue externe</b>	21	Muscle biceps brachial (biceps)
<b>A3</b>	<b>Paroi thoracique et abdominale antérieure, vue interne</b>	22	Diaphragme
<b>B</b>	<b>Figure musculaire, vue postérieure</b>	23	Humérus, épitrochlée
<b>C</b>	<b>Paroi thoracique et abdominale postérieure, sans viscères amovibles</b>	24	Muscle brachio-radial
<b>D1</b>	<b>Tête de la figure musculaire, vue antéro-latérale gauche</b>	25	Muscle long extenseur radial du carpe
<b>D2</b>	<b>Base interne du crâne</b>	26	Muscle court extenseur radial du carpe
<b>D3</b>	<b>Tête de la figure musculaire, vue antéro-latérale droite</b>	27	Muscle extenseur des doigts
<b>E1</b>	<b>Hémi-encéphale droit, vue médiale</b>	28	Muscle long abducteur du pouce
<b>E2</b>	<b>Hémi-encéphale droit, vue inférieure</b>	29	Radius
<b>E3</b>	<b>Hémi-encéphale gauche, vue antéro-interne</b>	30	Rétinaculum des muscles extenseurs
<b>F</b>	<b>Globe oculaire gauche avec muscles oculaires externes et nerf optique, vue antéro-interne</b>	31	Muscle long extenseur du pouce, tendon
<b>E4</b>	<b>Tronc cérébral gauche, vue latérale</b>	32	Muscle court extenseur du pouce, tendon
<b>E5</b>	<b>Tronc cérébral gauche, vue médiale</b>	33	Muscle extenseur des doigts, tendons
<b>G1</b>	<b>Larynx et structures avoisinantes, vue antérieure</b>	34	Muscle pectiné
<b>G2</b>	<b>Moitié gauche du larynx et structures avoisinantes, vue médiale</b>	35	Muscle couturier
<b>H1</b>	<b>Poumon droit, vue médiale</b>	36	Muscle long adducteur
<b>H2</b>	<b>Moitié avant gauche du poumon, vue postéro-interne</b>	37	Muscle droit fémoral
<b>I1</b>	<b>Cœur, vue de face, sans paroi auriculo-ventriculaire antérieure</b>	38	Muscle vaste externe
<b>I2</b>	<b>Paroi atrio-ventriculaire antérieure du coeur</b>	39	Muscle vaste interne
<b>J</b>	<b>Diaphragme, vue supérieure</b>	40	Rotule
<b>K1</b>	<b>Estomac, vue antérieure</b>	41	Muscle couturier, muscle droit interne, muscle demi-tendineux, insertion commune des tendons (plexus parotidien)
<b>K2</b>	<b>Estomac, vue postéro-supérieure</b>	42	Muscle gastrocnémien, chef médial
<b>K3</b>	<b>Paroi gastrique postérieure, vue intérieure</b>	43	Muscle tibial antérieur
<b>L</b>	<b>Foie, vue postérieure</b>	44	Tibia, surface interne
<b>M1</b>	<b>Intestin, vue antérieure, caecum ouvert</b>	45	Muscle soléaire
<b>M2</b>	<b>Intestin, vue postérieure</b>	46	Muscle long extenseur des orteils, tendon
<b>N</b>	<b>Moitié antéro-droite d'un rein, vue interne</b>	47	Muscle long extenseur de l'hallux, tendon
<b>O</b>	<b>Section de la vessie, vue postérieure</b>	48	Fibula, malléole externe
<b>P1</b>	<b>Moitié droite des organes génitaux masculins externes, vue extérieure. Peau du pénis et scrotum en partie retirés</b>	49	Rétinaculum inférieur des muscles extenseurs
<b>P2</b>	<b>Moitié gauche des organes génitaux masculins externes, vue intérieure</b>	50	Muscle long extenseur des orteils, tendons
1	Galéa aponévrotique (plaque des tendons)	51	Muscle court extenseur de l'hallux
2	Muscle épïcrañien, muscle occipitofrontal, ventre frontal	52	1er os du métatarse
3	Muscle orbiculaire de l'oeil, partie orbitale	53	Os frontal
4	Muscle orbiculaire de l'oeil, partie palpébrale	54	Muscle corrugateur du sourcil
5	Muscle nasal	55	Orbites
6	Glande parotide	56	Os zygomatique
7	Muscle orbiculaire de la bouche	57	Mandibule, rameau
8	Muscle abaisseur de l'angle de la bouche	58	Vertèbre cervicale, corps
9	Muscle sterno-cléïdo-mastoïdien	59	Disque intervertébral
10	Muscle abaisseur de la lèvre inférieure	60	Veine jugulaire interne gauche
11	Muscle trapèze	61	Muscle sous-clavier
12	Muscle omo-hyoïdien, ventre inférieur	62	Muscle palmaire long, tendon
13	Artère carotide commune droite	63	Rétinaculum des muscles fléchisseurs
14	Clavicule	64	Ulna
15	Muscle deltoïde	65	Artère radiale
16	Muscles intercostaux externes	66	Muscle biceps brachial (biceps), tendon
17	Grand pectoral	67	Humérus
18	Muscles intercostaux internes	68	Nerf central et artère brachiale
19	Côtes	69	Muscle coraco-brachial
		70	Muscle triceps brachial (triceps), chef long
		71	Veine basilique
		72	Muscle grand dorsal
		73	Muscle grand rond
		74	Muscle transverse de l'abdomen
		75	Muscle carré des lombes
		76	Crête iliaque

77	Grand muscle psoas	139	Fémur, grand trochanter
78	Muscle iliaque	140	Muscle carré fémoral
79	Ligament inguinal	141	Muscle biceps fémoral, chef long
80	Nerf fémoral	142	Muscle demi-tendineux
81	Veine fémorale gauche	143	Muscle demi-membraneux
82	Artère fémorale gauche	144	Nerf tibial
83	Muscle droit interne	145	Artère poplitée
84	Fémur, épitrochlée	146	Muscle plantaire
85	Fémur, épicondyle	147	Muscle gastrocnémien, chef externe
86	Ligament de la rotule	148	Muscle gastrocnémien
87	Tibia, malléole interne	149	Muscle gastrocnémien, tendon
88	Muscle court extenseur des orteils, tendons	150	Fibula
89	Muscle sterno-cléïdo-mastoidien, chef interne	151	Artère fibulaire
90	Muscle sterno-cléïdo-mastoidien, chef externe	152	Muscle tibial postérieur
91	Muscle biceps brachial (biceps), chef long	153	Muscle long fléchisseur de l'hallux
92	Muscle biceps brachial (biceps), chef court	154	Muscle long fléchisseur des orteils
93	Petit pectoral	155	Artère tibiale postérieure
94	Muscle fléchisseur superficiel des doigts	156	Muscle épïcrañien, muscle occipitofrontal, ventre postérieur
95	Muscle fléchisseur ulnaire du carpe	157	Muscle grand adducteur
96	Muscle palmaire long	158	Tendon d'Achille
97	Muscle fléchisseur radial du carpe	159	Veine jugulaire interne droite
98	Muscle rond pronateur	160	Artère sous-clavière droite
99	Sternum, manubrium	161	Veine sous-clavière droite
100	Gaine tendineuse du muscle droit de l'abdomen, paroi antérieure	162	Trachée
101	Muscle oblique externe de l'abdomen	163	Veine brachiocéphalique droite
102	Muscle oblique externe de l'abdomen, plaque des tendons (aponévrose)	164	Veine cave supérieure
103	1ère côte	165	Bronche souche droite (tronc bronchique droit)
104	Cartilage des côtes	166	Oesophage, partie thoracique
105	Sternum, corps	167	Veines intercostales postérieures
106	Muscle dentelé antérieur	168	Chaîne sympathique
107	Sternum, appendice xiphoïde	169	Artères intercostales postérieures
108	Muscle droit de l'abdomen	170	Veine azygos
109	Muscle droit de l'abdomen, intersections tendineuses	171	Partie abdominale de l'aorte (aorte abdominale)
110	Muscle oblique interne de l'abdomen	172	Veine cave inférieure
111	Ligne blanche de la gaine tendineuse, anneau ombilical	173	Veine portale
112	Muscle pectoral transverse	174	Canal biliaire principal
113	Os occipital	175	Duodénum, partie supérieure
114	Os pariétal	176	Rein droit, bassin
115	Muscle temporal	177	Mésocôlon transverse
116	Os temporal	178	Duodénum, partie descendante
117	Muscle splénius de la tête	179	Pancréas, tête
118	Muscle élévateur de la scapula	180	Urètre droit
119	Muscle petit rhomboïde	181	Artère iliaque commune droite
120	Muscle supra-épineux	182	Veine iliaque commune droite
121	Scapula, épine	183	Artère testiculaire droite
122	Muscle court extenseur du pouce	184	Rectum
123	Muscle anconé (muscle du coude)	185	Veine iliaque externe droite
124	Ulna, olécrane	186	Artère iliaque externe droite
125	Muscle triceps brachial (triceps)	187	Canal déférent droit
126	Muscle petit rond	188	Veine fémorale droite
127	Muscle sous-épineux	189	Artère fémorale droite
128	Muscle grand rhomboïde	190	Corps caverneux du pénis
129	Scapula, bord interne	191	Corps caverneux de l'urètre
130	Muscle ilio-costal	192	Artère carotide commune gauche
131	Muscle long	193	Veine sous-clavière gauche
132	Muscle dentelé postérieur inférieur	194	Veine axillaire
133	Muscle moyen fessier	195	Nerf central
134	Muscle grand fessier	196	Artère brachiale
135	Muscle piriforme	197	Artère sous-clavière gauche
136	Muscle jumeau supérieur	198	Veine brachiocéphalique gauche
137	Muscle obturateur interne	199	Aorte, arc
138	Muscle jumeau inférieur	200	Bronche souche gauche (tronc bronchique gauche)
		201	Poumon gauche
		202	Partie thoracique de l'aorte (aorte thoracique)

## Français

203	Poumon gauche, impression cardiaque	266	4ème ventricule cérébral
204	Oesophage, partie abdominale	267	Bulbe rachidien
205	Rate	268	Canal central
206	Artère splénique	269	Lobe frontal
207	Veine splénique	270	Lobe temporal
208	Pancréas, queue	271	Nerf trochléen [IV]
209	Glande surrénale gauche	272	Nerf trijumeau [V]
210	Tronc coeliaque (artère plexus solaire)	273	Nerf vestibulo-cochléaire [VIII]
211	Rein gauche	274	Nerf facial [VII]
212	Angle duodéno-jéjunal	275	Hémisphère cérébelleux
213	Artère viscérale supérieure (artère mésentérique supérieure)	276	Nerf glossopharyngien et nerf pneumogastrique (nerf vague) [IX et X]
214	Veine viscérale supérieure (veine mésentérique supérieure)	277	Bulbe olfactif
215	Duodénum, partie ascendante	278	Voies olfactives
216	Duodénum, partie horizontale	279	Pédoncule cérébral
217	Artère iliaque commune gauche	280	Nerf abducent [VI]
218	Veine iliaque commune gauche	281	Nerf hypoglosse [XII]
219	Artère testiculaire gauche	282	1er nerf cervical, racine antérieure
220	Artère sacrée médiane	283	2ème nerf cervical, racine antérieure
221	Artère iliaque interne gauche	284	Lobe cérébelleux antérieur
222	Urètre gauche	285	Pédoncule cérébelleux moyen
223	Artère iliaque externe gauche	286	Lobe flocculo-nodulaire
224	Veine iliaque externe gauche	287	Lobe cérébelleux postérieur
225	Partie du côlon en forme de S (côlon sigmoïde)	288	Muscle oculaire droit interne
226	Vésicule urinaire	289	Muscle oculaire droit supérieur
227	Suture coronale	290	Sclérotique
228	Os lacrymal	291	Pupille
229	Os ethmoïde	292	Bandelette optique
230	Maxillaire supérieur	293	Olive
231	Muscle élévateur de la lèvre supérieure et de l'aile du nez	294	Os hyoïde
232	Muscle élévateur de l'angle de la bouche	295	Muscle omo-hyoïdien, ventre supérieur
233	Muscle mentonnier	296	Muscle sterno-hyoïdien
234	Suture lambdoïde	297	Ligament crico-thyroïdien moyen
235	Os temporal, arcade zygomatique	298	Glande thyroïde
236	Muscle du trompettiste (muscle des joues)	299	Cartilages trachéaux
237	Nerf optique [II]	300	Épiglotte
238	Artère carotide interne droite	301	Ligament thyro-hyoïdien médian
239	Glande pituitaire (hypophyse)	302	Muscle thyro-hyoïdien
240	Dure-mère de la voûte crânienne	303	Cartilage thyroïde
241	Moelle épinière	304	Muscle constricteur inférieur du pharynx
242	Muscle épicroânien, muscle temporo-pariétal	305	Muscle sterno-thyroïdien
243	Muscle auriculaire antérieur	306	Cartilage cunéiforme
244	Glande parotide, partie superficielle	307	Cartilage corniculé
245	Conduit de la glande parotide	308	Muscle aryténoïdien transverse
246	Muscle masséter	309	Cartilage cricoïde
247	Muscle risorius	310	Trachée, paroi membraneuse
248	Muscle élévateur de la lèvre supérieure	311	Oesophage, partie cervicale
249	Muscle petit zygomatique	312	Pli vestibulaire
250	Muscle grand zygomatique	313	Corps adipeux devant l'épiglotte
251	Plexus choroïdien du troisième ventricule cérébral	314	Ventricule laryngé
252	Fornix	315	Pli vocal
253	Corps calleux	316	Cône élastique
254	Jonction entre le ventricule latéral et le 3ème ventricule	317	Sommet du poumon
255	Thalamus	318	Poumon droit, lobe supérieur
256	Partie diencephale sous le thalamus	319	Poumon droit, lobe moyen
257	Chiasma optique	320	Poumon droit, lobe inférieur
258	Nerf moteur oculaire [III]	321	Poumon gauche, lobe supérieur
259	Pont	322	Poumon gauche, lobe inférieur
260	Hémisphère cérébral, surface interne	323	Artère pulmonaire droite
261	Adhésion interthalamique	324	Veines pulmonaires droites
262	Glande pinéale (épiphyse)	325	Atrium droit
263	Toit du mésencéphale	326	Valvule de l'artère pulmonaire (valvule pulmonaire)
264	Cervelet, arbre de vie	327	Valvule atrio-ventriculaire droite (valvule tricuspide)
265	Aqueduc entre le 3ème et le 4ème ventricule	328	Ventricule droit

- |     |  |     |                             |
|-----|--|-----|-----------------------------|
| 329 | Artère coronale droite                                       | 392 | Paroi scrotale              |
| 330 | Cloison interventriculaire                                   | 393 | Gland                       |
| 331 | Apex du cœur   | 394 | Orifice externe de l'urètre |
| 332 | Partie ascendante de l'aorte (aorte ascendante)              |     |                             |
| 333 | Tronc de l'artère pulmonaire                                 |     |                             |
| 334 | Veines pulmonaires gauches                                   |     |                             |
| 335 | Atrium gauche  |     |                             |
| 336 | Valvule atrio-ventriculaire gauche (valvule mitrale)         |     |                             |
| 337 | Grande veine coronaire                                       |     |                             |
| 338 | Artère coronale gauche, rameau circonflexe                   |     |                             |
| 339 | Ventricule gauche  |     |                             |
| 340 | Auricule droite  |     |                             |
| 341 | Artère coronale gauche, rameau interventriculaire antérieur  |     |                             |
| 342 | Auricule gauche  |     |                             |
| 343 | Grande veine coronaire, veine interventriculaire antérieure  |     |                             |
| 344 | Foramen de la veine cave                                     |     |                             |
| 345 | Diaphragme, centre tendineux                                 |     |                             |
| 346 | Partie pylorique   |     |                             |
| 347 | Pli entre le corps gastrique et la partie pilorique          |     |                             |
| 348 | Petite courbure gastrique                                    |     |                             |
| 349 | Angle entre le cardia et le fundus de l'estomac              |     |                             |
| 350 | Fundus de l'estomac  |     |                             |
| 351 | Corpus de l'estomac  |     |                             |
| 352 | Grande courbure gastrique                                    |     |                             |
| 353 | Artère gastrique gauche                                      |     |                             |
| 354 | Artère gastrique droite                                      |     |                             |
| 355 | Orifice pylorique  |     |                             |
| 356 | Plis de la muqueuse  |     |                             |
| 357 | Orifice cardia   |     |                             |
| 358 | Muqueuse   |     |                             |
| 359 | Lobe caudé   |     |                             |
| 360 | Artère hépatique propre                                      |     |                             |
| 361 | Impression gastrique   |     |                             |
| 362 | Canal hépatique commun                                       |     |                             |
| 363 | Lobe carré   |     |                             |
| 364 | Impression surrénale   |     |                             |
| 365 | Impression rénale  |     |                             |
| 366 | Impression duodénale   |     |                             |
| 367 | Canal cystique   |     |                             |
| 368 | Impression du côlon  |     |                             |
| 369 | Vésicule biliaire  |     |                             |
| 370 | Orifice iléal  |     |                             |
| 371 | Caecum   |     |                             |
| 372 | Côlon transverse   |     |                             |
| 373 | Courbure colique gauche                                      |     |                             |
| 374 | Intestin grêle   |     |                             |
| 375 | Partie descendante du côlon                                  |     |                             |
| 376 | Jéjunum  |     |                             |
| 377 | Partie ascendante du côlon                                   |     |                             |
| 378 | Artère viscérale inférieure (artère mésentérique inférieure) |     |                             |
| 379 | Appendice vermiculaire                                       |     |                             |
| 380 | Artère rénale  |     |                             |
| 381 | Veine rénale   |     |                             |
| 382 | Bassinot   |     |                             |
| 383 | Cortex rénal   |     |                             |
| 384 | Pyramides rénales  |     |                             |
| 385 | Calices rénaux mineurs                                       |     |                             |
| 386 | Vésicule séminale  |     |                             |
| 387 | Scrotum  |     |                             |
| 388 | Epididyme  |     |                             |
| 389 | Testicule  |     |                             |
| 390 | Prépuce  |     |                             |
| 391 | Urètre masculin  |     |                             |



**A1**

- 1 \_\_\_\_\_
- 2 \_\_\_\_\_
- 3 \_\_\_\_\_
- 4 \_\_\_\_\_
- 5 \_\_\_\_\_
- 6 \_\_\_\_\_
- 7 \_\_\_\_\_
- 8 \_\_\_\_\_
- 9 \_\_\_\_\_
- 10 \_\_\_\_\_
- 11 \_\_\_\_\_
- 12 \_\_\_\_\_
- 13 \_\_\_\_\_
- 14 \_\_\_\_\_
- 15 \_\_\_\_\_
- 16 \_\_\_\_\_
- 17 \_\_\_\_\_
- 18 \_\_\_\_\_
- 19 \_\_\_\_\_
- 20 \_\_\_\_\_
- 21 \_\_\_\_\_
- 22 \_\_\_\_\_
- 23 \_\_\_\_\_
- 24 \_\_\_\_\_
- 25 \_\_\_\_\_
- 26 \_\_\_\_\_
- 27 \_\_\_\_\_

- 53 \_\_\_\_\_
- 54 \_\_\_\_\_
- 55 \_\_\_\_\_
- 56 \_\_\_\_\_
- 57 \_\_\_\_\_
- 58 \_\_\_\_\_
- 59 \_\_\_\_\_
- 60 \_\_\_\_\_
- 61 \_\_\_\_\_
- 62 \_\_\_\_\_
- 63 \_\_\_\_\_
- 64 \_\_\_\_\_
- 65 \_\_\_\_\_
- 24 \_\_\_\_\_
- 66 \_\_\_\_\_
- 20 \_\_\_\_\_
- 67 \_\_\_\_\_
- 68 \_\_\_\_\_
- 69 \_\_\_\_\_
- 70 \_\_\_\_\_
- 71 \_\_\_\_\_
- 72 \_\_\_\_\_
- 73 \_\_\_\_\_
- 74 \_\_\_\_\_
- 75 \_\_\_\_\_
- 76 \_\_\_\_\_
- 77 \_\_\_\_\_
- 78 \_\_\_\_\_
- 79 \_\_\_\_\_

- 94 \_\_\_\_\_
- 95 \_\_\_\_\_
- 96 \_\_\_\_\_
- 97 \_\_\_\_\_
- 98 \_\_\_\_\_

15

9

90

89

91

92

21

61

13

14

15

16

17

18

19

20

21

22

23

24

25

26

27

**A2**

14

90

99

89

90

61

103

104

93

105

106

18

107

16

100

17

74

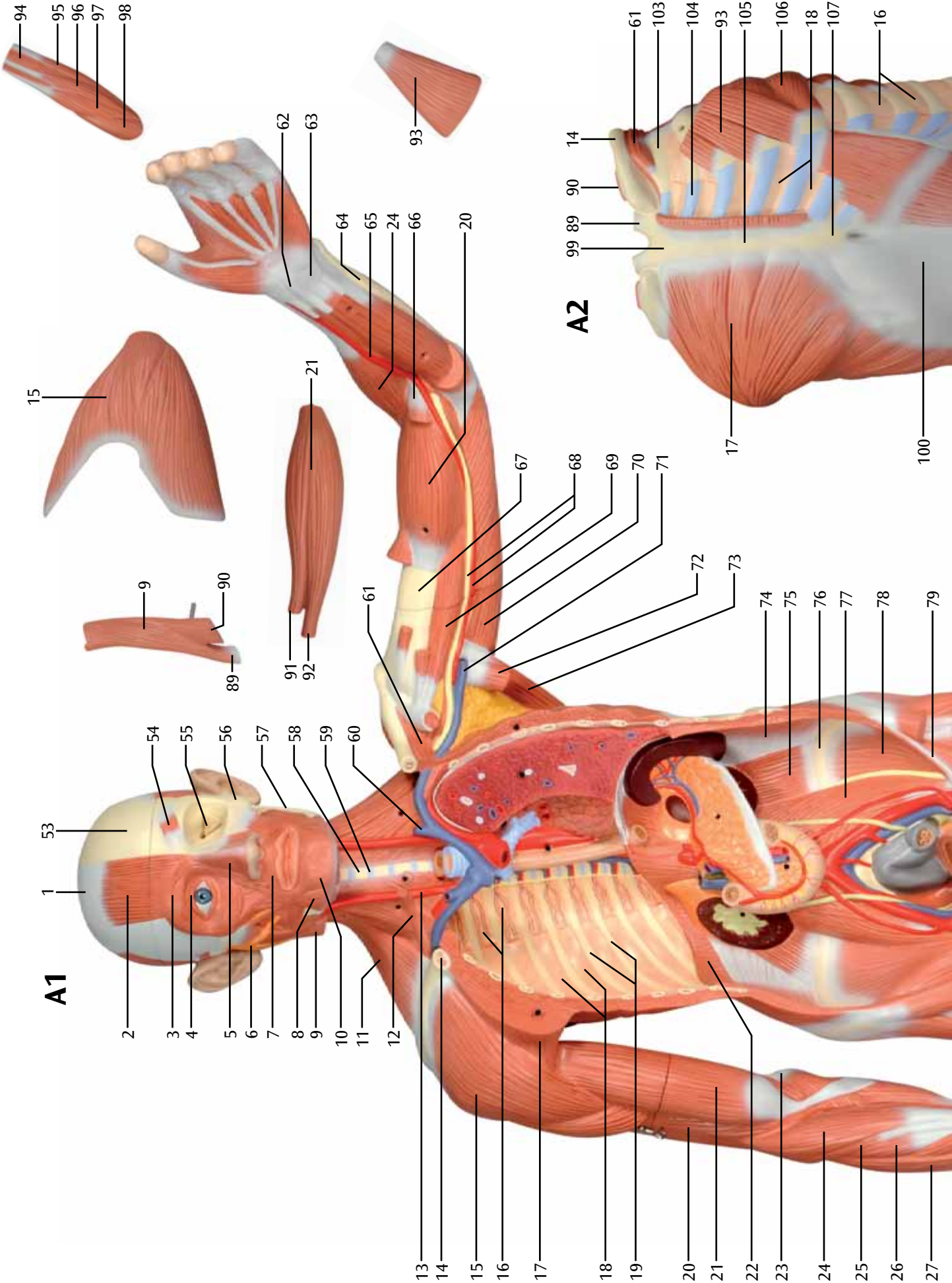
75

76

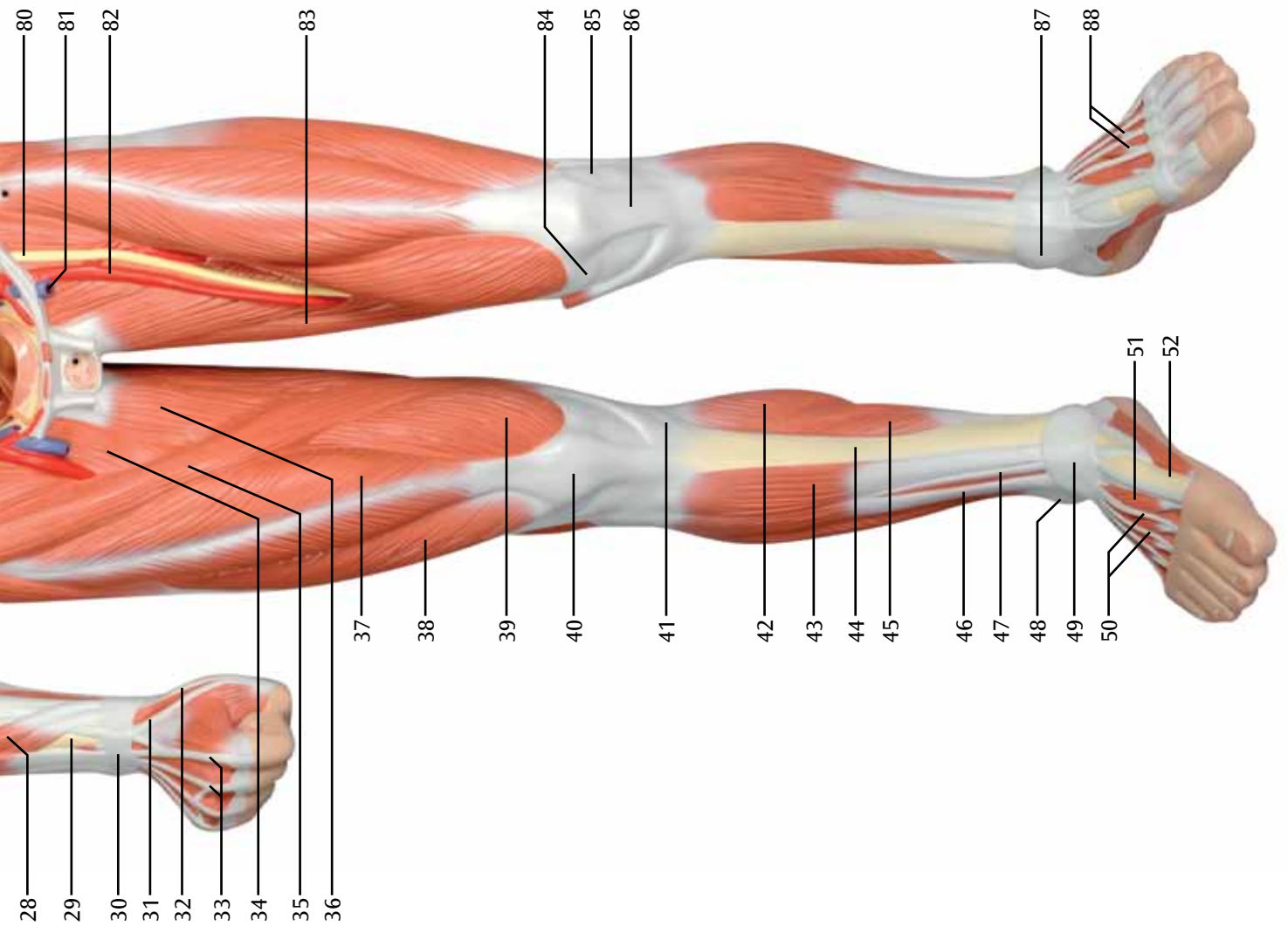
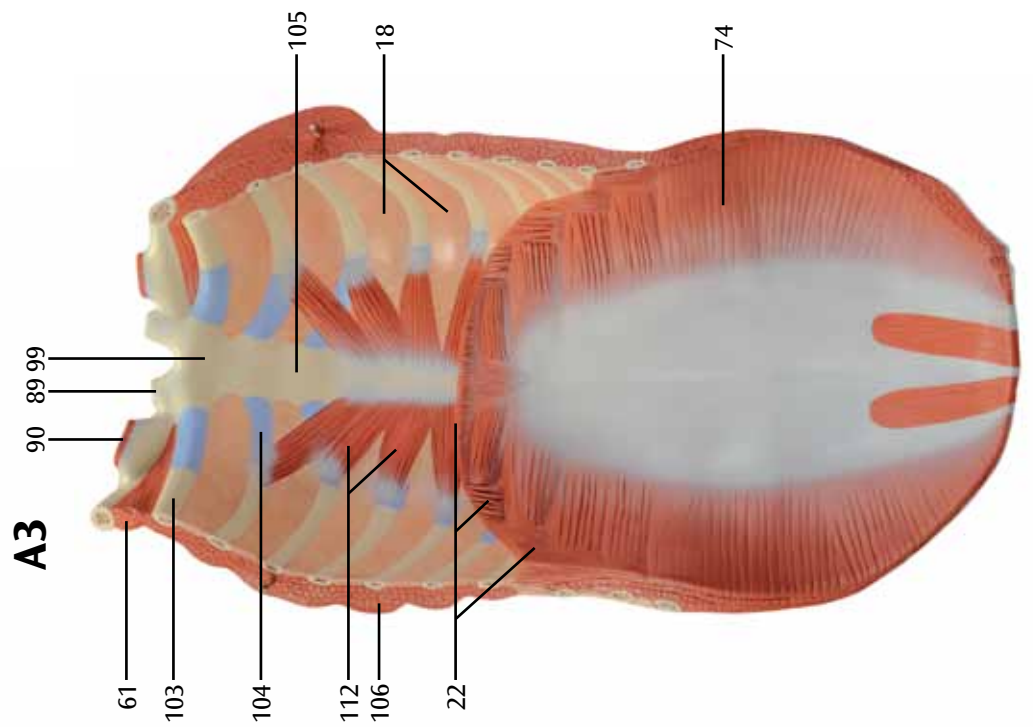
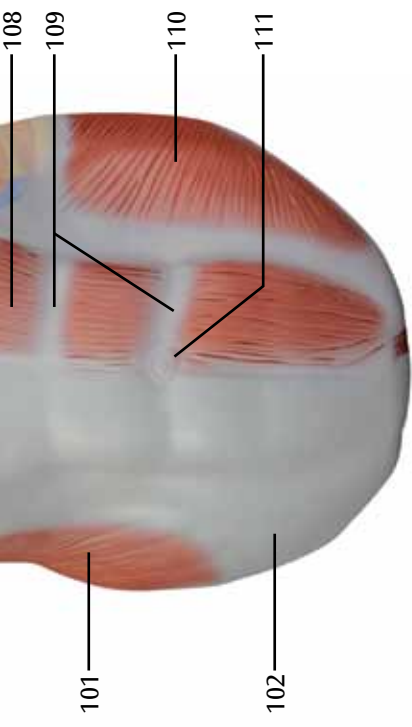
77

78

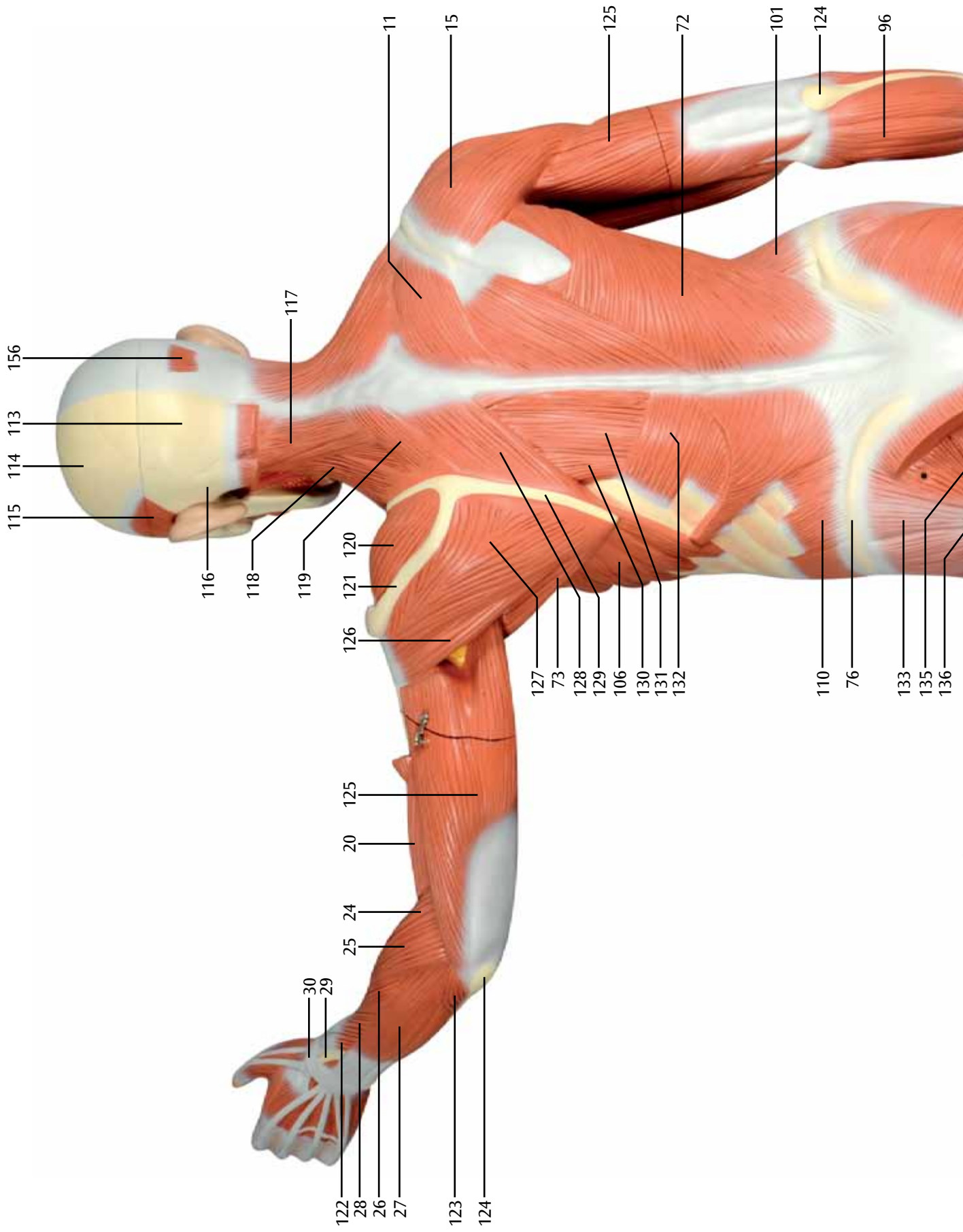
79


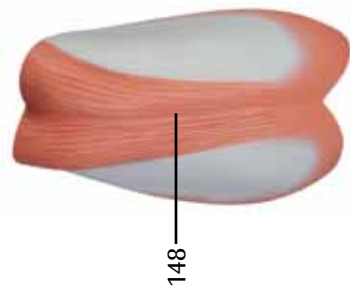

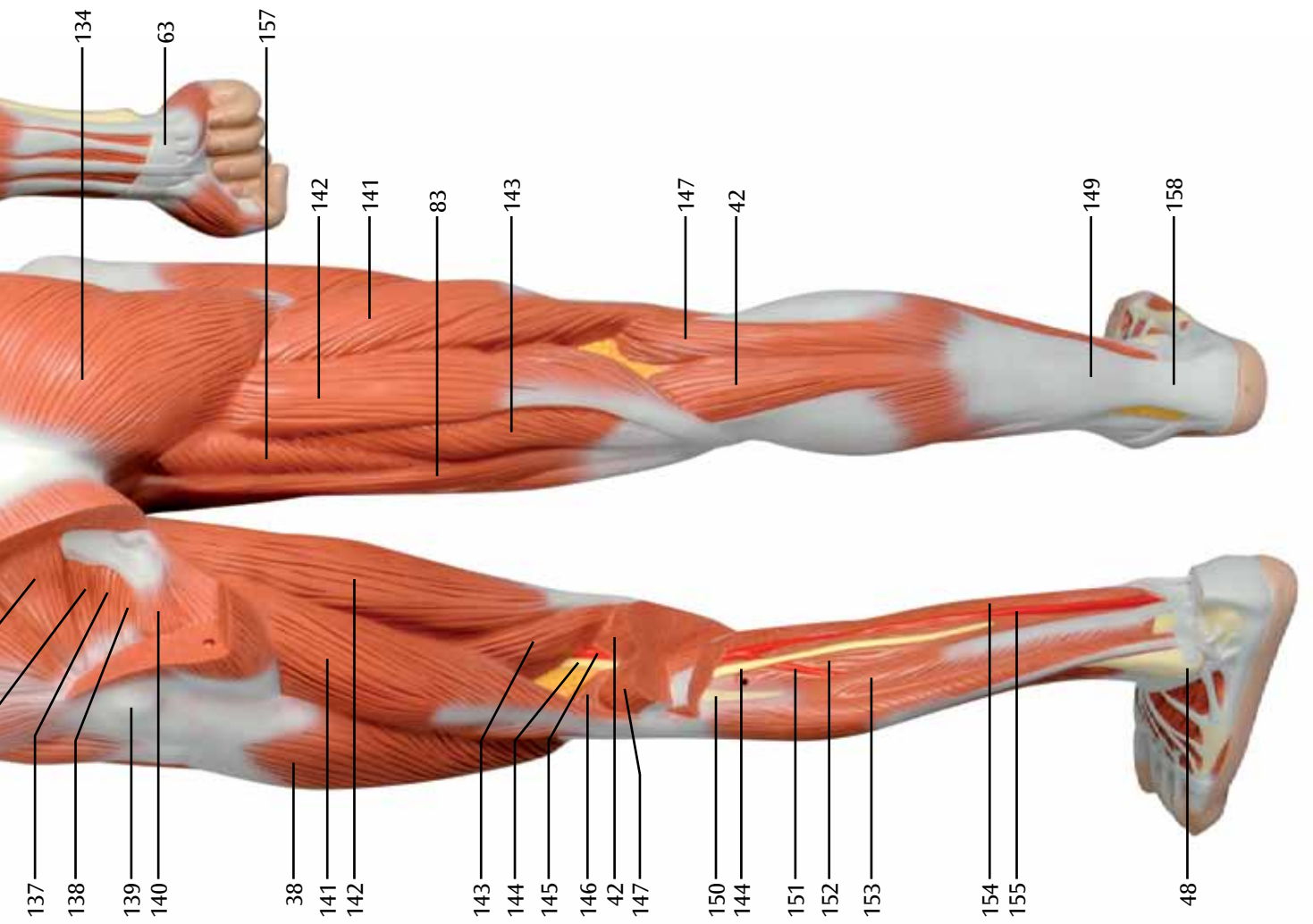




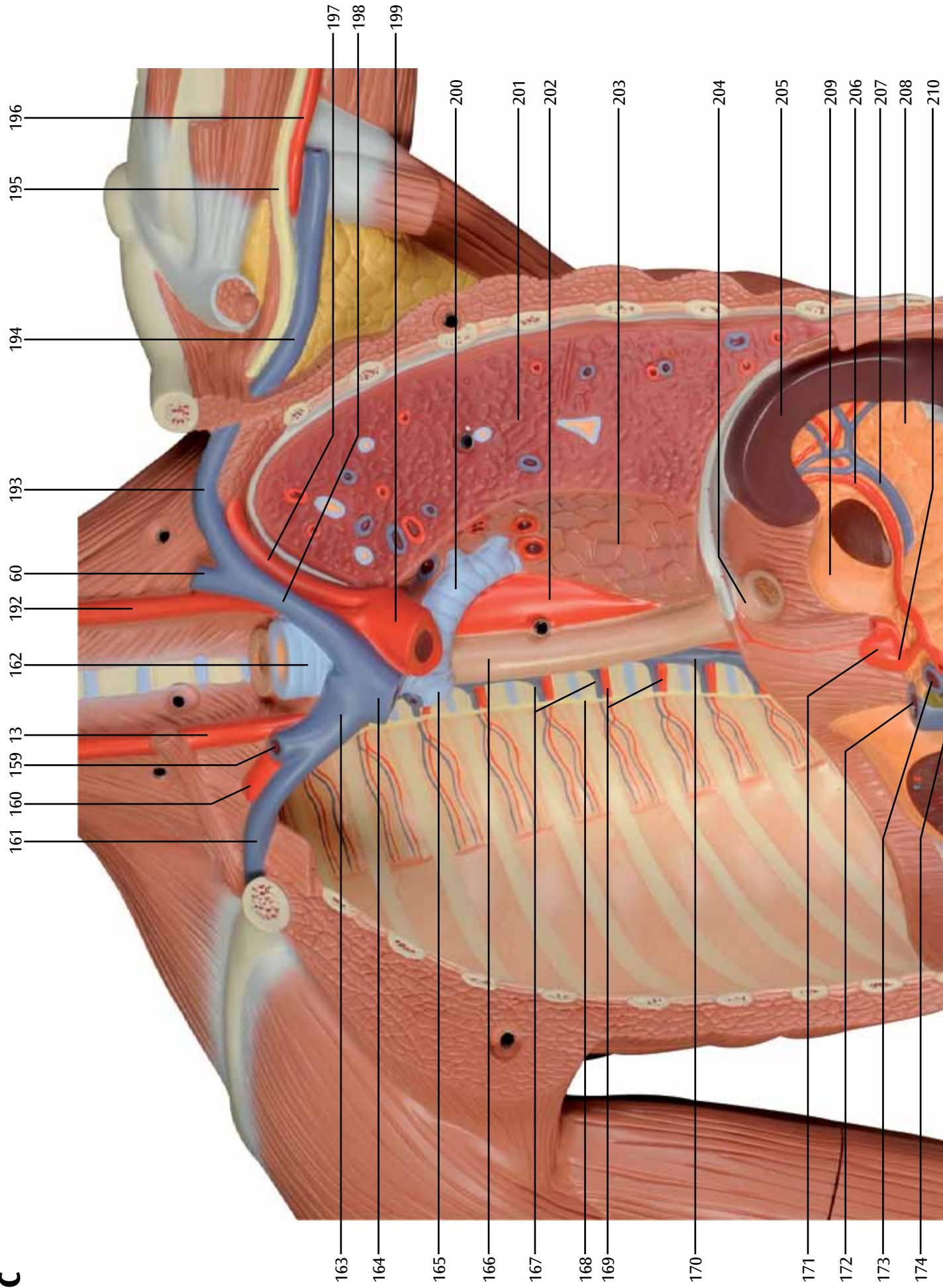


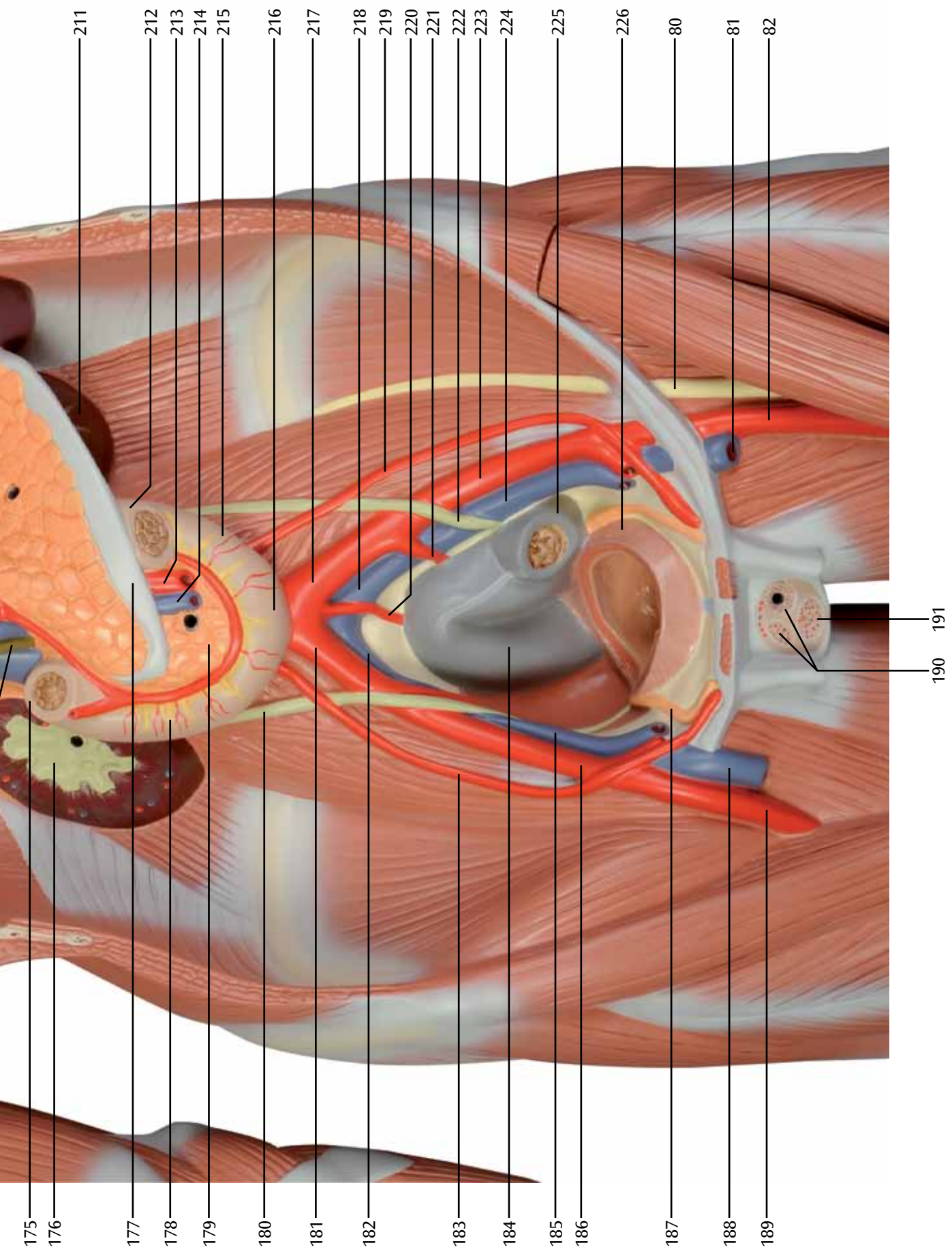
**B**



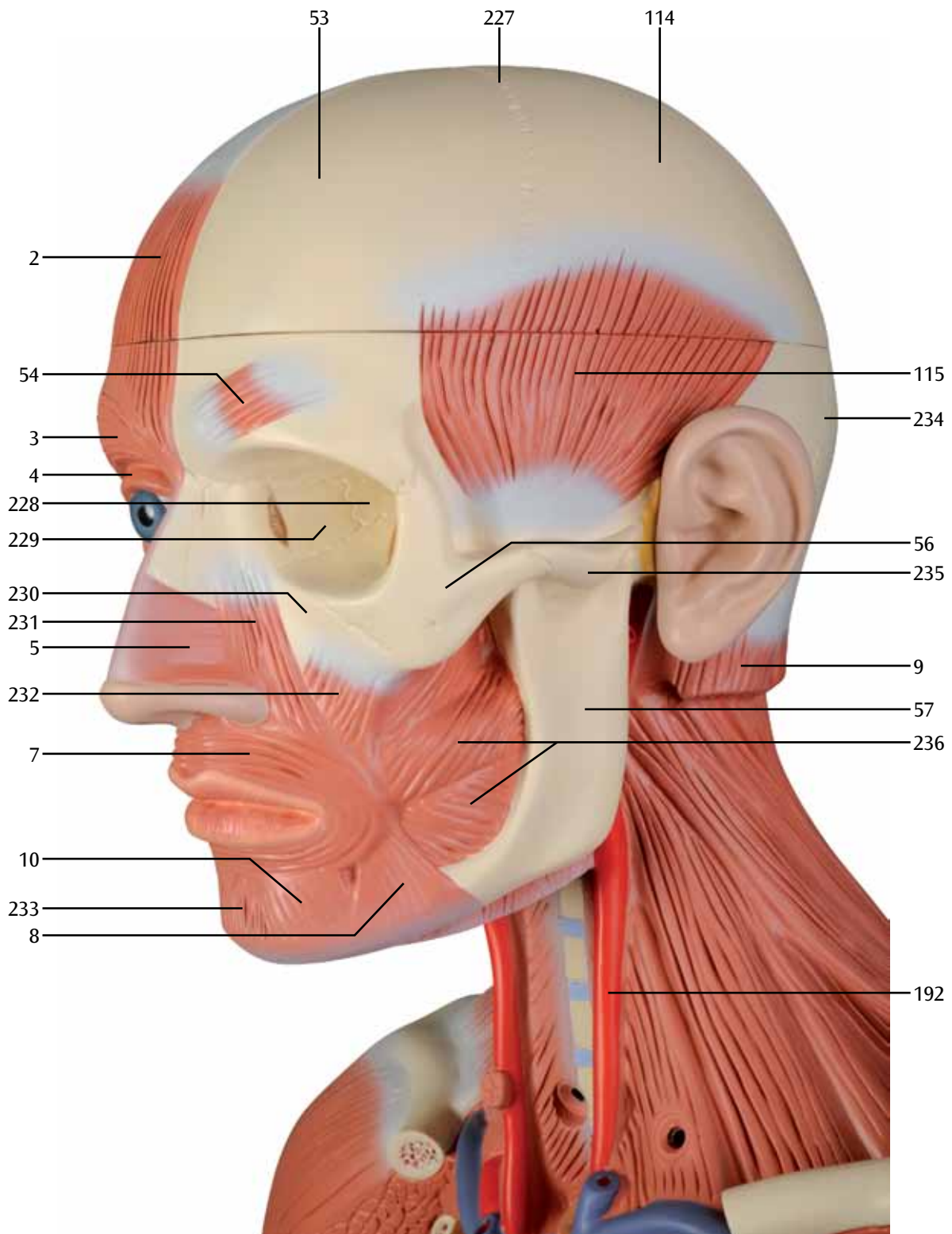


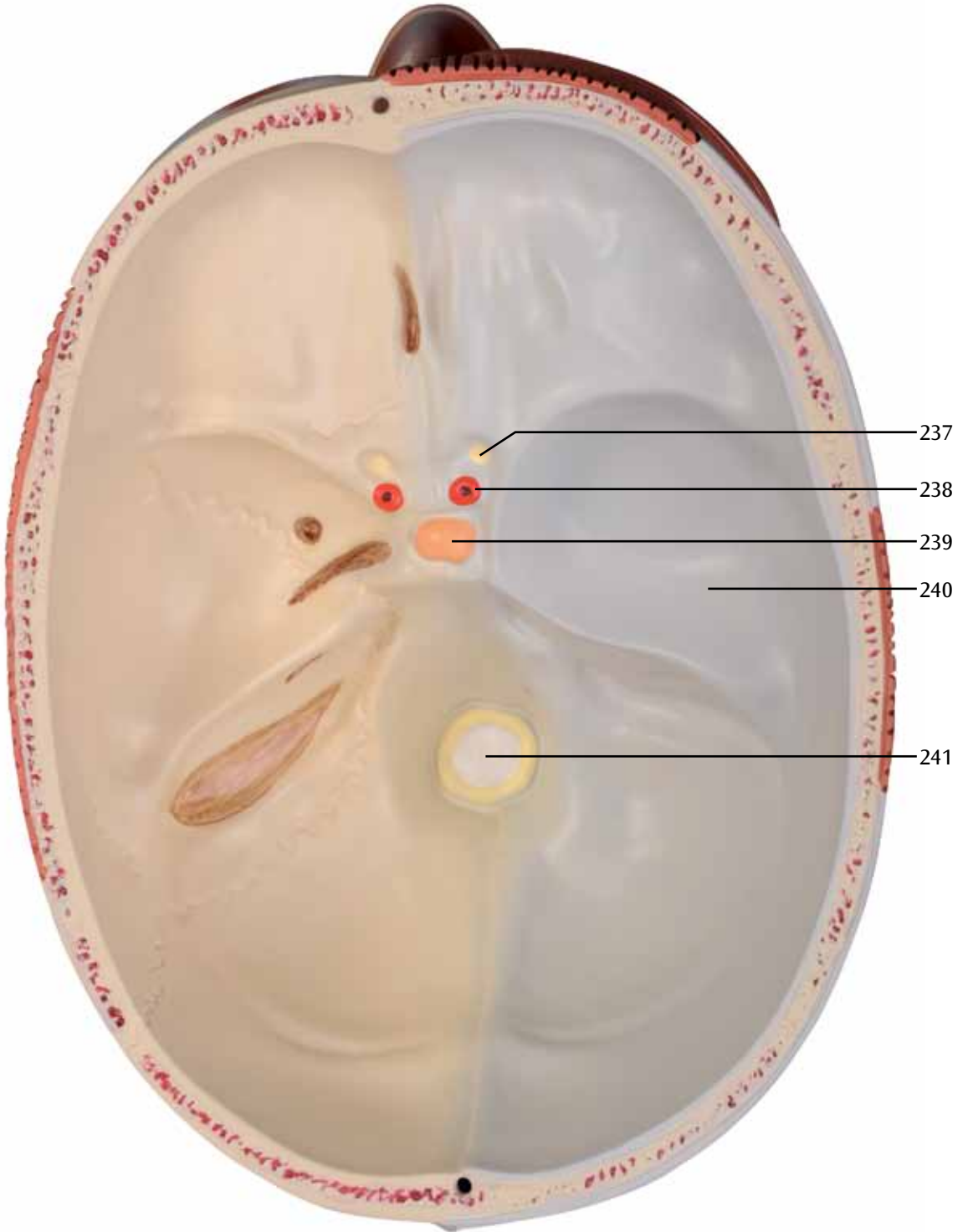
**C**



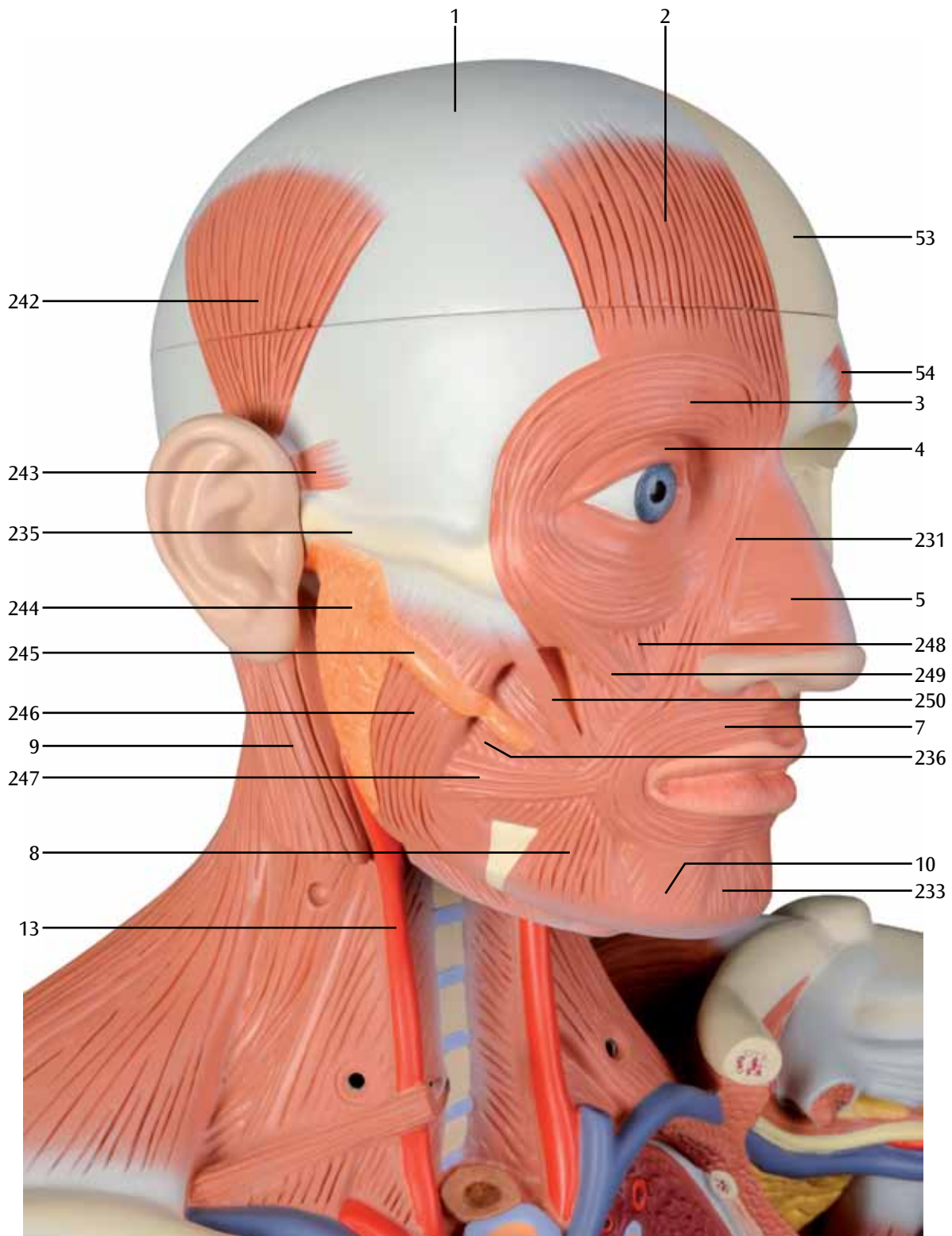


# D1

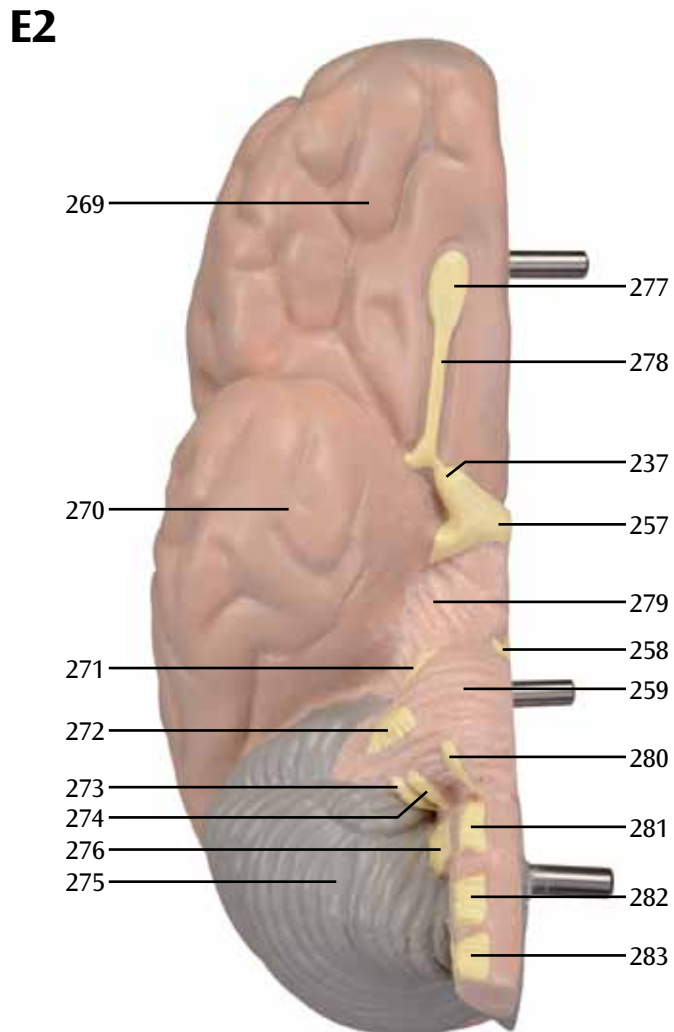
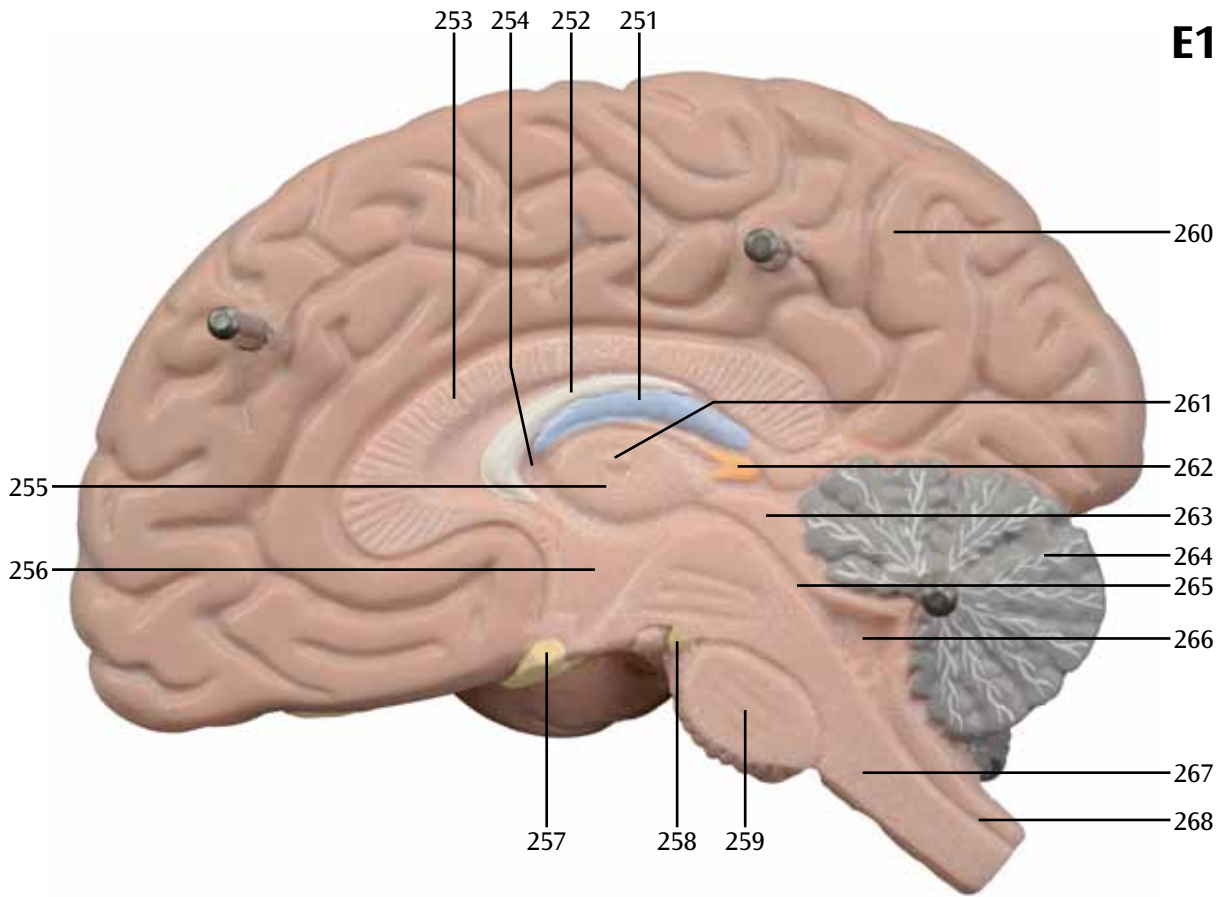




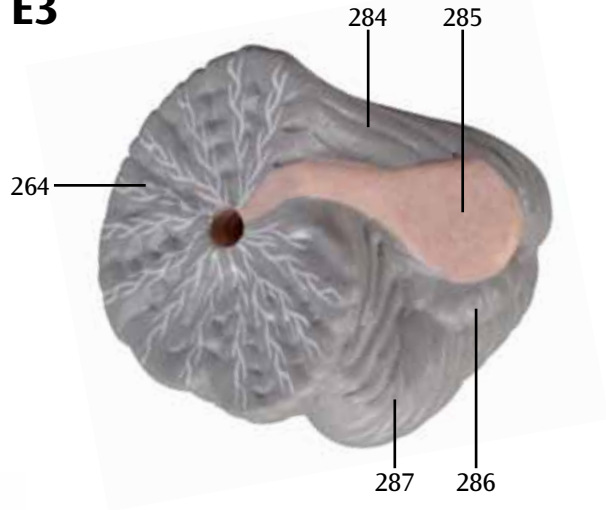
# D3



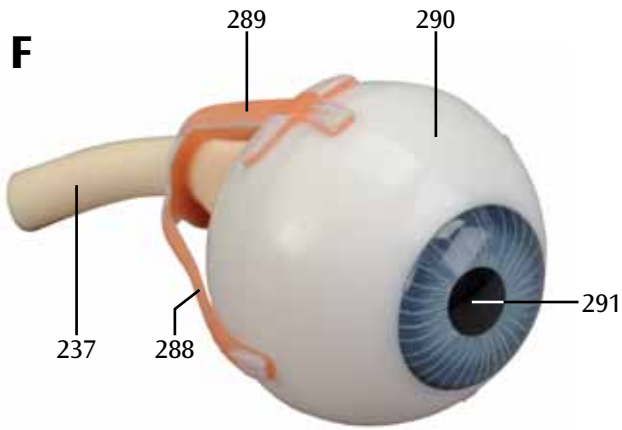




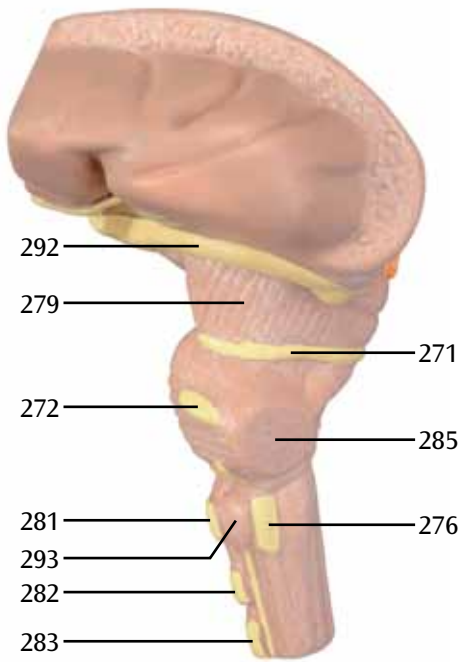
**E3**



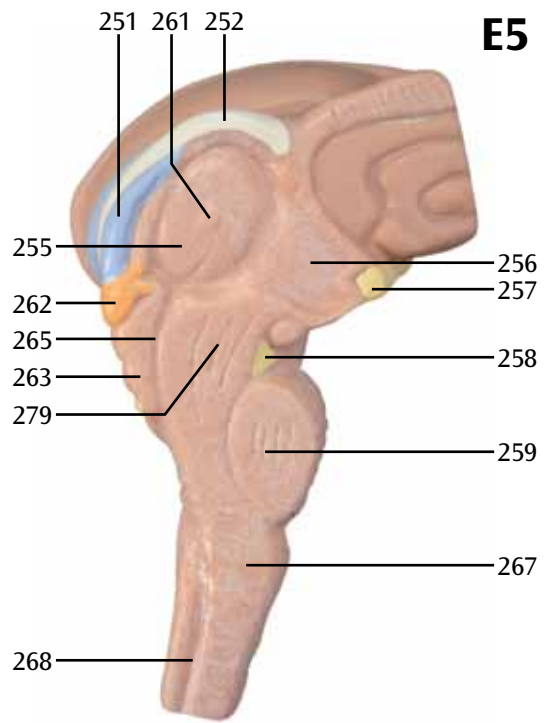
**F**



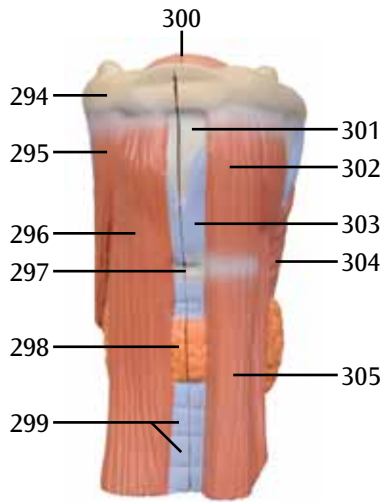
**E4**



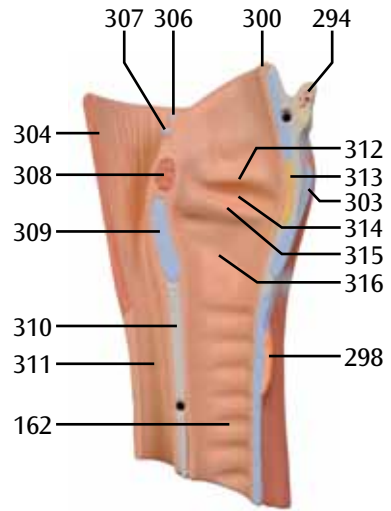
**E5**



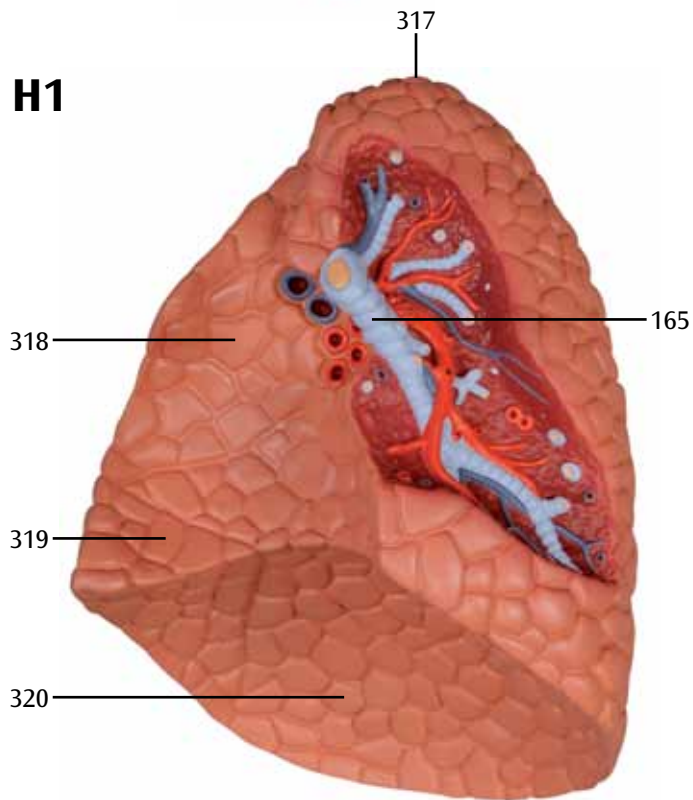
**G1**



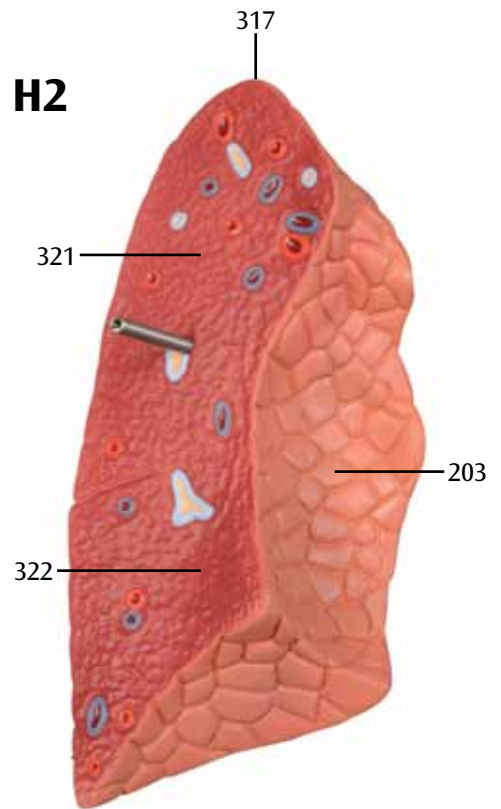
**G2**



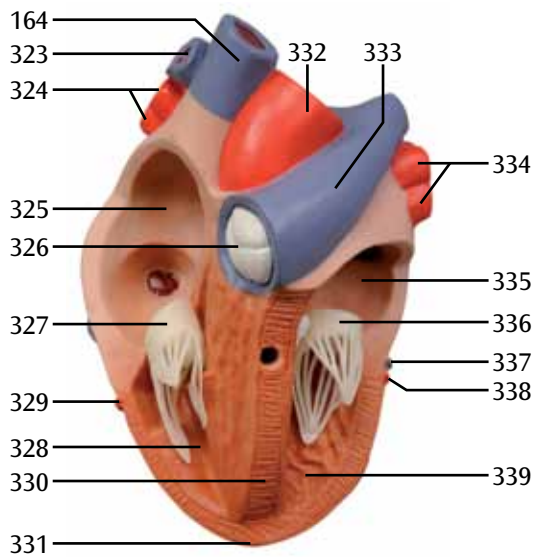
**H1**



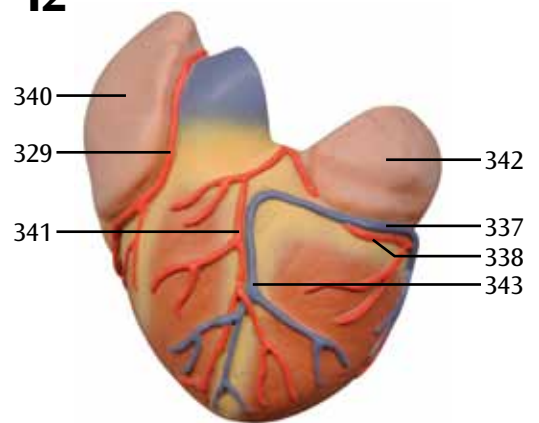
**H2**

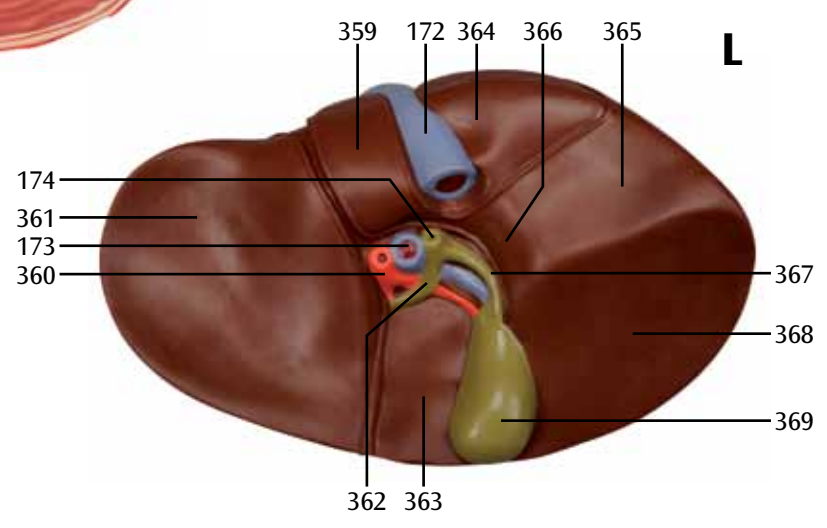
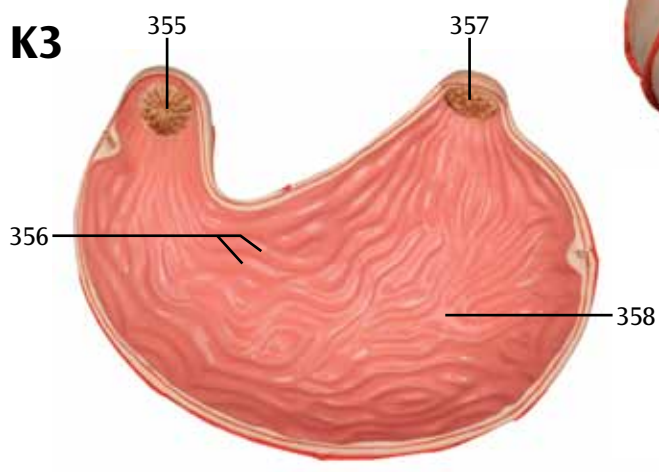
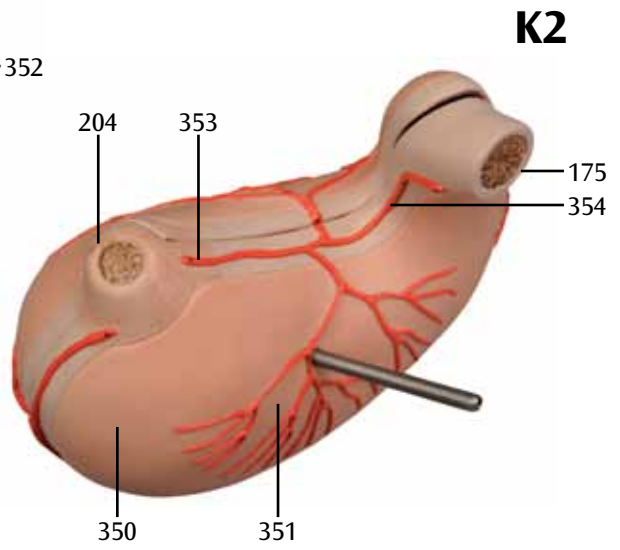
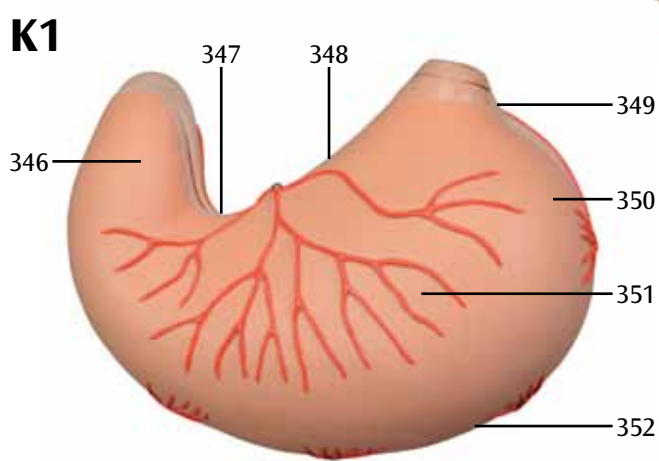
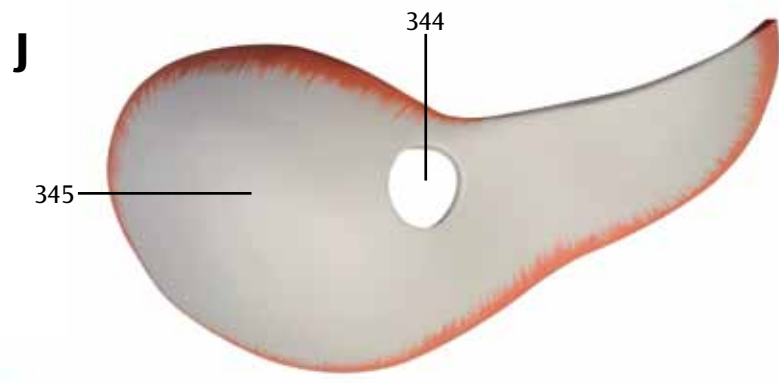


**I1**

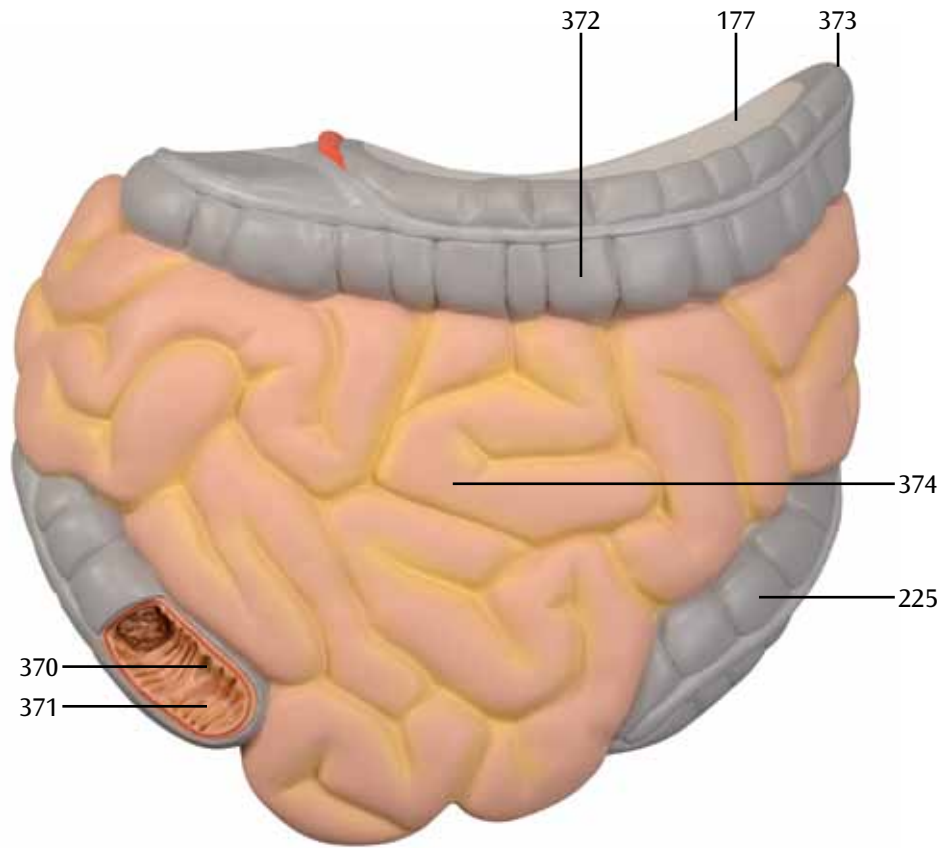


**I2**

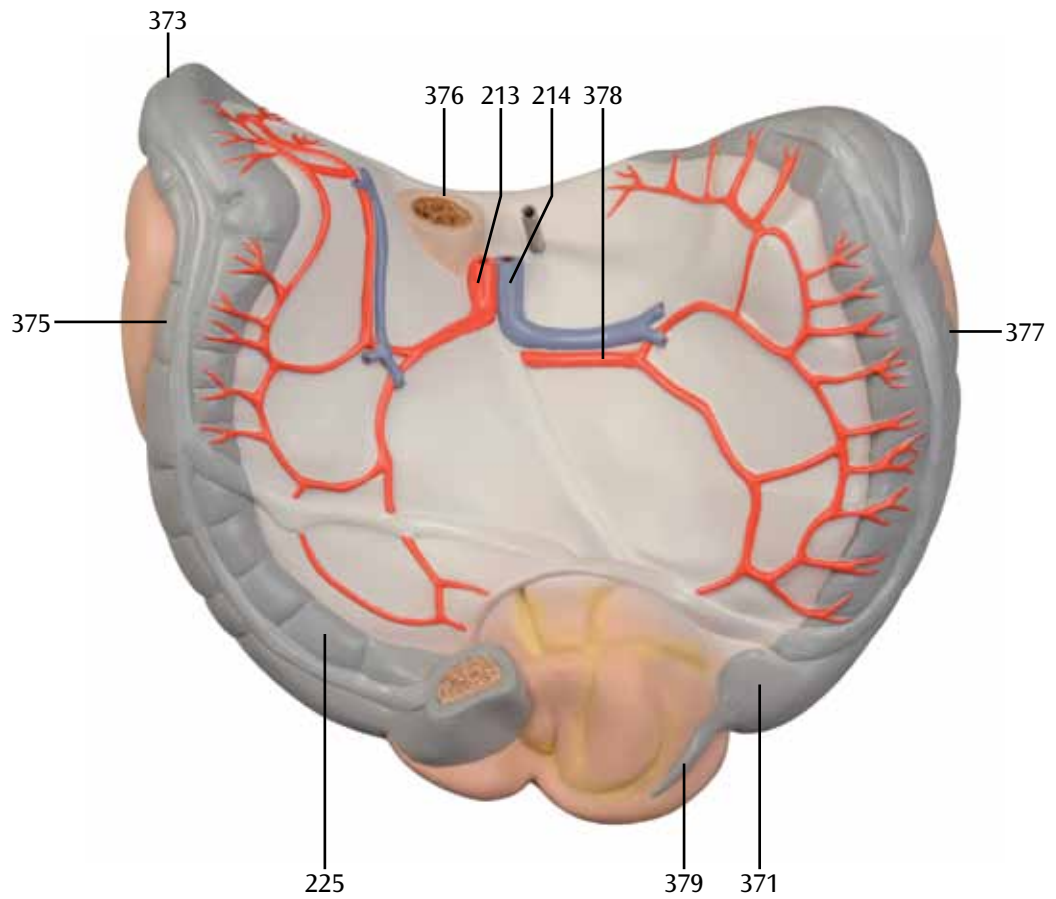




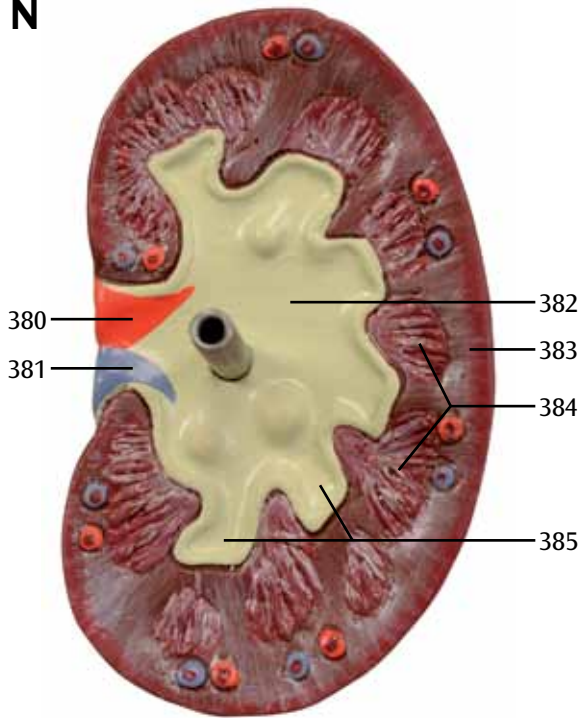
**M1**



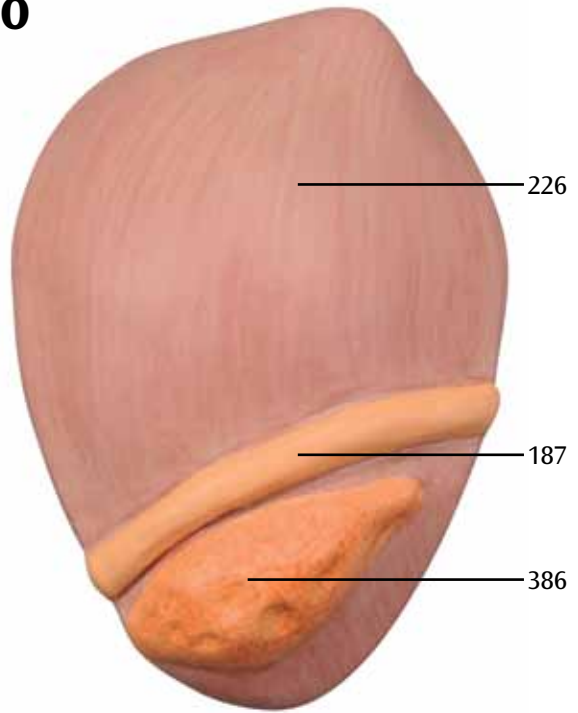
**M2**



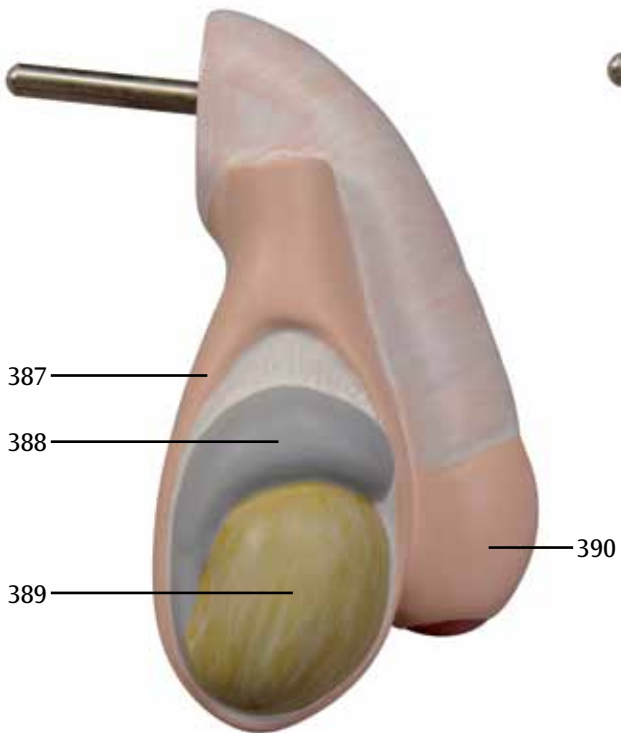
**N**



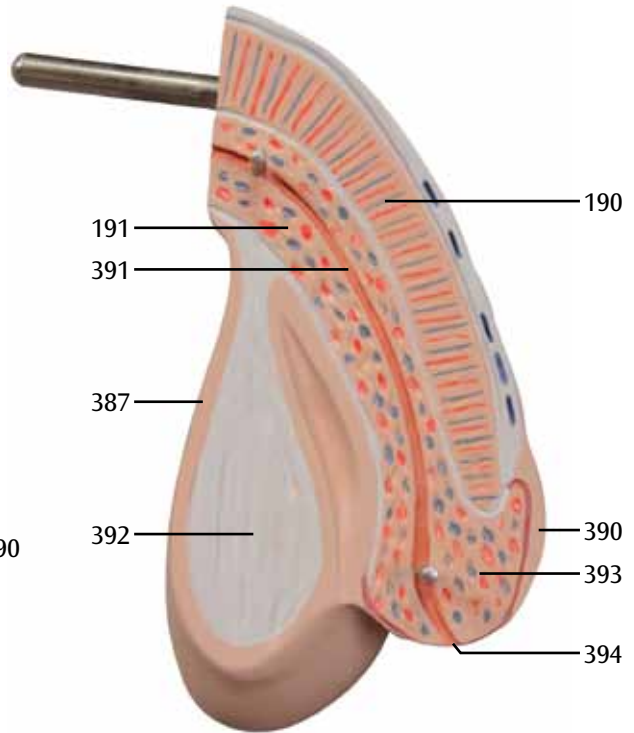
**O**



**P1**



**P2**



# VA01 Modelo muscular masculino tamanho natural, 37 peças

## VA16 Torso muscular masculino tamanho natural, 27 peças

<b>A1</b>	<b>Modelo muscular visão frontal, sem paredes torácica e abdominal e sem vísceras removíveis</b>	21	Bíceps braquial
<b>A2</b>	<b>Paredes torácica e abdominal visão externa</b>	22	Diafragma
<b>A3</b>	<b>Parede toraco-abdominal anterior, visão interna</b>	23	Úmero, epicôndilo medial
<b>B</b>	<b>Modelo muscular visão posterior</b>	24	Músculo braquiorradial
<b>C</b>	<b>Paredes torácica e abdominal sem vísceras removíveis</b>	25	Músculo extensor radial longo do carpo
<b>D1</b>	<b>Cabeça do modelo muscular visão ântero-externa esquerda</b>	26	Músculo extensor radial curto do carpo
<b>D2</b>	<b>Base craniana interna</b>	27	Músculo extensor dos dedos
<b>D3</b>	<b>Cabeça do modelo muscular visão ântero-externa direita</b>	28	Músculo abductor longo do polegar
<b>E1</b>	<b>Hemisfério cerebral direito visão interna</b>	29	Rádio
<b>E2</b>	<b>Hemisfério cerebral direito visão inferior</b>	30	Retináculo dos músculos extensores
<b>E3</b>	<b>Metade esquerda do cerebelo visão ântero-interna</b>	31	Músculo extensor longo do polegar, tendão
<b>F</b>	<b>Globo ocular esquerdo com músculos oculares externos e nervo óptico visão ântero-interna</b>	32	Músculo extensor curto do polegar, tendão
<b>E4</b>	<b>Tronco cerebral esquerdo visão externa</b>	33	Músculos extensores, tendões
<b>E5</b>	<b>Tronco cerebral esquerdo visão interna</b>	34	Músculo pectíneo
<b>G1</b>	<b>Laringe e estruturas adjacentes visão anterior</b>	35	Músculo sartório
<b>G2</b>	<b>Metade esquerda da laringe e estruturas adjacentes visão interna</b>	36	Músculo adutor longo da coxa
<b>H1</b>	<b>Pulmão direito visão interna</b>	37	Músculo reto femoral
<b>H2</b>	<b>Metade ântero-esquerda do pulmão visão pósterio-interna</b>	38	Músculo vasto lateral
<b>I1</b>	<b>Coração, visão anterior, sem a parede atrioventricular anterior</b>	39	Músculo vasto medial
<b>I2</b>	<b>Parede atrioventricular anterior do coração</b>	40	Patela
<b>J</b>	<b>Diafragma visão superior</b>	41	Músculo sartório, músculo grácil, músculo semitendíneo, inserção comum (pata de ganso)
<b>K1</b>	<b>Estômago visão anterior</b>	42	Músculo gastrocnêmio, cabeça medial
<b>K2</b>	<b>Estômago visão pósterio-superior</b>	43	Músculo tibial anterior
<b>K3</b>	<b>Parede estomacal posterior visão interna</b>	44	Tíbia, face medial
<b>L</b>	<b>Fígado visão posterior</b>	45	Músculo sóleo
<b>M1</b>	<b>Intestinos visão anterior, ceco aberto</b>	46	Músculo extensor longo dos dedos, tendão
<b>M2</b>	<b>Intestinos visão posterior</b>	47	Músculo extensor longo do hálux, tendão
<b>N</b>	<b>Metade ântero-direita do rim visão interna</b>	48	Fíbula, maléolo lateral
<b>O</b>	<b>Segmento da bexiga urinária visão posterior</b>	49	Retináculo extensor inferior
<b>P1</b>	<b>Metade direita dos genitais masculinos externos, visão externa, pele do pênis e do escroto parcialmente removida</b>	50	Músculo extensor longo dos dedos, tendões
<b>P2</b>	<b>Metade esquerda dos genitais masculinos externos, visão interna</b>	51	Músculo extensor curto do hálux
1	Gálea aponeurótica (aponeurose epicranial)	52	1. osso metatarsiano
2	Epicrânio, músculo occipitofrontal, ventre frontal	53	Ossos frontais
3	Músculo orbicular do olho, segmento orbital	54	Músculo corrugador do supercílio
4	Músculo orbicular do olho, segmento palpebral	55	Órbita ocular
5	Músculo nasal	56	Ossos zigomáticos
6	Glândula parótida	57	Mandíbula, ramo
7	Músculo orbicular da boca	58	Vértebra cervical, corpo
8	Músculo depressor do ângulo da boca	59	Disco intervertebral
9	Esternocleidomastoídeo	60	Veia jugular interna esquerda
10	Músculo depressor do lábio inferior	61	Músculo subclávio
11	Músculo trapézio	62	Músculo palmar longo, tendão
12	Músculo omohioídeo, ventre inferior	63	Retináculo dos músculos flexores
13	Artéria carótida comum direita	64	Ulna
14	Clavícula	65	Artéria radial
15	Músculo deltoídeo	66	Bíceps braquial, tendão
16	Músculos intercostais externos	67	Úmero
17	Músculo peitoral maior	68	Nervo mediano e artéria braquial
18	Músculos intercostais internos	69	Músculo coracobraquial
19	Costelas	70	Músculo tríceps braquial, cabeça longa
20	Músculos do braço	71	Veia basílica
		72	Músculo latíssimo do dorso
		73	Músculo redondo maior
		74	Músculo transverso do abdome
		75	Músculo quadrado lombar
		76	Crista ilíaca
		77	Músculo psoas maior
		78	Músculo ilíaco
		79	Ligamento inguinal

80	Nervo femoral	143	Músculo semimembranoso
81	Veia femoral esquerda	144	Nervo tibial
82	Artéria femoral esquerda	145	Artéria poplíteia
83	Músculo grácil	146	Músculo plantar
84	Fêmur, epicôndilo medial	147	Músculo gastrocnêmio, cabeça lateral
85	Fêmur, epicôndilo lateral	148	Músculo gastrocnêmio
86	Ligamento patelar	149	Músculo gastrocnêmio, tendão
87	Tíbia, maléolo medial	150	Fíbula
88	Músculo extensor curto dos dedos, tendões	151	Artéria fibular
89	Músculo esternocleidomastoideo, cabeça medial	152	Músculo tibial posterior
90	Músculo esternocleidomastoideo, cabeça lateral	153	Músculo flexor longo do hálux
91	Bíceps braquial, cabeça longa	154	Músculo flexor longo dos dedos
92	Bíceps braquial, cabeça curta	155	Artéria tibial posterior
93	Músculo peitoral menor	156	Epicrânio, músculo occipitofrontal, ventre occipital
94	Músculo flexor superficial dos dedos	157	Músculo adutor magno
95	Músculo flexor ulnar do carpo	158	Tendão de Aquiles
96	Músculo palmar longo	159	Veia jugular interna direita
97	Músculo flexor radial do carpo	160	Artéria subclávia direita
98	Músculo pronador redondo	161	Veia subclávia direita
99	Esterno, manúbrio	162	Traquéia
100	Bainha tendínea do músculo reto abdominal, lâmina anterior	163	Veia braquiocefálica direita
101	Músculo oblíquo externo do abdome	164	Veia cava superior
102	Músculo oblíquo externo do abdome, aponeurose	165	Brônquio principal direito
103	1. Costela	166	Esôfago torácico
104	Cartilagem costal	167	Veias intercostais posteriores
105	Esterno, corpo	168	Tronco simpático
106	Músculo serrátil anterior	169	Artérias intercostais posteriores
107	Esterno, processo xifoide	170	Veia ázigos
108	Músculo reto do abdome	171	Parte abdominal da aorta (aorta abdominal)
109	Músculo reto do abdome, interseções tendíneas	172	Veia cava inferior
110	Músculo oblíquo interno do abdome	173	Veia porta
111	Linha alba, anel umbilical	174	Ducto colédoco
112	Músculo transverso do tórax	175	Duodeno, parte superior
113	Occipital	176	Rim direito, pelve renal
114	Parietal	177	Mesocólon transverso
115	Músculo temporal	178	Duodeno, parte descendente
116	Temporal	179	Pâncreas, cabeça
117	Músculo esplênio da cabeça	180	Ureter direito
118	Músculo levantador da escápula	181	Artéria ilíaca comum direita
119	Músculo romboide menor	182	Veia ilíaca comum direita
120	Músculo supra-espinhal	183	Artéria testicular direita
121	Escápula, espinha	184	Reto
122	Músculo extensor curto do polegar	185	Veia ilíaca externa direita
123	Músculo ancôneo	186	Artéria ilíaca externa direita
124	Ulna, olécrano	187	Ducto deferente direito
125	Músculo tríceps braquial	188	Veia femoral direita
126	Músculo redondo menor	189	Artéria femoral direita
127	Músculo infra-espinhal	190	Corpos cavernosos do pênis
128	Músculo romboide maior	191	Corpo esponjoso do pênis
129	Escápula, borda medial	192	Artéria carótida comum esquerda
130	Músculo ileocostal	193	Veia subclávia esquerda
131	Músculo longo	194	Veia axilar
132	Músculo serrátil posterior inferior	195	Nervo mediano
133	Músculo glúteo médio	196	Artéria braquial
134	Músculo glúteo máximo	197	Artéria subclávia esquerda
135	Músculo piriforme	198	Veia braquiocefálica esquerda
136	Músculo gêmeo superior	199	Arco aórtico
137	Músculo obturatório interno	200	Brônquio principal esquerdo
138	Músculo gêmeo inferior	201	Pulmão esquerdo
139	Fêmur, trocanter maior	202	Segmento torácico da aorta (aorta torácica)
140	Músculo quadrado femoral	203	Pulmão esquerdo, impressão cardíaca
141	Músculo bíceps femoral, cabeça longa	204	Esôfago abdominal
142	Músculo semitendinoso	205	Baço
		206	Artéria esplênica



## Português

207	Veia esplênica	271	Nervo troclear [nervo craniano IV]
208	Pâncreas, cauda	272	Nervo trigêmeo [nervo craniano V]
209	Glândula suprarrenal esquerda	273	Nervo vestibulococlear [nervo craniano VIII]
210	Tronco celíaco	274	Nervo facial [nervo craniano VII]
211	Rim esquerdo	275	Hemisfério cerebelar
212	Ângulo duodenojejunal	276	Nervo glossofaríngeo e nervo vago [nervos cranianos IX e X]
213	Artéria mesentérica superior	277	Bulbo olfatório
214	Veia mesentérica superior	278	Trato olfatório
215	Duodeno, porção ascendente	279	Pedúnculo cerebral
216	Duodeno, porção horizontal	280	Nervo abducente [nervo craniano VI]
217	Artéria ilíaca comum esquerda	281	Nervo hipoglosso [nervo craniano XII]
218	Veia ilíaca comum esquerda	282	Nervo cervical I, raiz anterior
219	Artéria testicular esquerda	283	Nervo cervical II, raiz anterior
220	Artéria sacral mediana	284	Lobo cerebelar anterior
221	Artéria ilíaca interna esquerda	285	Pedúnculo cerebelar médio
222	Ureter esquerdo	286	Lobo floculonodular
223	Artéria ilíaca externa esquerda	287	Lobo cerebelar posterior
224	Veia ilíaca externa esquerda	288	Músculo reto medial
225	Cólon sigmoide	289	Músculo reto superior
226	Bexiga urinária	290	Esclera
227	Sutura coronal	291	Pupila
228	Ossos lacrimais	292	Trato óptico
229	Etmoide	293	Oliva
230	Maxila	294	Ossos hioide
231	Músculo levantador do lábio superior e da asa do nariz	295	Músculo omohioideo, ventre superior
232	Músculo levantador do ângulo da boca	296	Músculo esternohioideo
233	Músculo mentoniano	297	Ligamento cricótireoideo mediano
234	Sutura lambdoide	298	Tireoide
235	Ossos temporais, arco zigomático	299	Cartilagens traqueais
236	Músculo bucinador	300	Epiglote
237	Nervo óptico [nervo craniano II]	301	Ligamento tirohioideo medial
238	Artéria carótida interna direita	302	Músculo tireohioideo
239	Hipófise	303	Cartilagem tiroide
240	Dura-máter da cavidade craniana	304	Músculo constritor da faringe inferior
241	Medula espinhal	305	Músculo esternotireoideo
242	Músculo epicrânio, músculo temporoparietal	306	Cartilagem cuneiforme
243	Músculo auricular anterior	307	Cartilagem corniculada
244	Glândula parótida, parte superficial	308	Músculo aritenoide transverso
245	Ducto parotídeo	309	Cartilagem cricoide
246	Músculo masseter	310	Traquéia, parede membranácea
247	Músculo risório	311	Esôfago cervical
248	Músculo levantador do lábio superior	312	Prega vestibular
249	Músculo zigomático menor	313	Corpo adiposo anterior à epiglote
250	Músculo zigomático maior	314	Ventrículo da laringe
251	Plexo coroide do terceiro ventrículo	315	Prega vocal
252	Fórnice	316	Cone elástico
253	Corpo caloso	317	Ápice do pulmão
254	Forame interventricular	318	Pulmão direito, lobo superior
255	Tálamo	319	Pulmão direito, lobo médio
256	Hipotálamo	320	Pulmão direito, lobo inferior
257	Quiasma óptico	321	Pulmão esquerdo, lobo superior
258	Nervo oculomotor [nervo craniano III]	322	Pulmão esquerdo, lobo inferior
259	Ponte	323	Artéria pulmonar direita
260	Hemisfério cerebral, face medial	324	Veias pulmonares direitas
261	Adesão intertalâmica	325	Átrio cardíaco direito
262	Epífise	326	Válvula do tronco pulmonar
263	Tecto do mesencéfalo	327	Válvula atrioventricular direita (válvula tricúspide)
264	Cerebelo, árvore da vida	328	Ventrículo direito
265	Aqueduto do mesencéfalo	329	Artéria coronária direita
266	4º ventrículo cerebral	330	Septo interventricular
267	Medula oblonga	331	Ápice cardíaco
268	Canal central	332	Aorta ascendente
269	Lobo frontal	333	Tronco pulmonar
270	Lobo temporal	334	Veias pulmonares esquerdas

- 335 Átrio cardíaco esquerdo
- 336 Válvula atrioventricular esquerda (válvula mitral)
- 337 Veia cardíaca magna
- 338 Artéria coronária esquerda, arco circunflexo
- 339 Ventrículo esquerdo
- 340 Aurícula direita
- 341 Artéria coronária esquerda, ramo interventricular anterior
- 342 Aurícula esquerda
- 343 Veia cardíaca magna, veia interventricular anterior
- 344 Forame das veias cavas
- 345 Diafragma, centro tendíneo
- 346 Parte pilórica
- 347 Incisura angular
- 348 Curvatura menor
- 349 Incisura cárdica
- 350 Fundo gástrico
- 351 Corpo gástrico
- 352 Grande curvatura gástrica
- 353 Artéria gástrica esquerda
- 354 Artéria gástrica direita
- 355 Óstio pilórico
- 356 Pregas gástricas
- 357 Óstio cárdico
- 358 Mucosa
- 359 Lobo caudado
- 360 Artéria hepática própria
- 361 Impressão gástrica
- 362 Ducto hepático comum
- 363 Lobo quadrado
- 364 Impressão suprarrenal
- 365 Impressão renal
- 366 Impressão duodenal
- 367 Ducto cístico
- 368 Impressão cólica
- 369 Vesícula biliar
- 370 Óstio ileocecal
- 371 Ceco
- 372 Cólon transverso
- 373 Flexura esquerda do cólon
- 374 Intestino delgado
- 375 Porção descendente do cólon
- 376 Jejunó
- 377 Porção ascendente do cólon
- 378 Artéria mesentérica inferior
- 379 Apêndice vermiforme
- 380 Artéria renal
- 381 Veia renal
- 382 Pelve renal
- 383 Córtex renal
- 384 Pirâmides renais
- 385 Cálices renais menores
- 386 Vesícula seminal
- 387 Escroto
- 388 Epidídimo
- 389 Testículo
- 390 Prepúcio
- 391 Uretra masculina
- 392 Septo do escroto
- 393 Glânde do pênis
- 394 Óstio externo da uretra



# VA01 Modello muscolare maschile a grandezza naturale, 37 parti

## VA16 Torso muscolare maschile a grandezza naturale, 27 parti

- |  |    |   |
|--|----|---|
| <b>A1</b> Modello muscolare, vista anteriore, senza parete addominale e toracica e senza viscere estraibili              | 17 | Muscolo pettorale maggiore  |
| <b>A2</b> Parete addominale e toracica anteriori, vista esterna  | 18 | Muscoli intercostali interni  |
| <b>A3</b> Parete addominale e toracica anteriori, vista interna  | 19 | Costole   |
| <b>B</b> Modello muscolare, vista posteriore   | 20 | Muscolo brachiale   |
| <b>C</b> Parete addominale e toracica posteriori, senza viscere estraibili   | 21 | Muscolo bicipite del braccio  |
| <b>D1</b> Testa del modello muscolare, da sinistra, vista anteriore esterna  | 22 | Diaframma   |
| <b>D2</b> Base interna del cranio  | 23 | Omero, epicondilo mediale   |
| <b>D3</b> Testa del modello muscolare, da destra, vista anteriore esterna  | 24 | Muscolo brachioradiale  |
| <b>E1</b> Metà destra del cervello, vista interna  | 25 | Muscolo estensore radiale lungo del carpo                                       |
| <b>E2</b> Metà destra del cervello, vista inferiore  | 26 | Muscolo estensore radiale breve del carpo                                       |
| <b>E3</b> Metà sinistra del cervelletto, vista anteriore interna   | 27 | Muscolo estensore delle dita  |
| <b>F</b> Bulbo oculare sinistro con muscoli oculari esterni e nervo ottico, vista anteriore interna                      | 28 | Muscolo abducente lungo del pollice   |
| <b>E4</b> Tronco encefalico sinistro, vista esterna  | 29 | Radio   |
| <b>E5</b> Tronco encefalico sinistro, vista interna  | 30 | Retinacolo dei muscoli estensori  |
| <b>G1</b> Laringe e strutture circostanti, vista anteriore   | 31 | Muscolo estensore lungo del pollice, tendine                                    |
| <b>G2</b> Metà sinistra della laringe e strutture circostanti, vista interna   | 32 | Muscolo estensore breve del pollice, tendine                                    |
| <b>H1</b> Polmone destro, vista interna  | 33 | Muscolo estensore delle dita, tendini   |
| <b>H2</b> Metà anteriore del polmone sinistro, vista posteriore interna  | 34 | Muscolo pettineo  |
| <b>I1</b> Cuore, vista anteriore, senza parete atrioventricolare anteriore   | 35 | Muscolo sartorio  |
| <b>I2</b> Parete atrioventricolare anteriore del cuore   | 36 | Muscolo adduttore lungo   |
| <b>J</b> Diaframma, vista superiore  | 37 | Muscolo retto femorale  |
| <b>K1</b> Stomaco, vista anteriore   | 38 | Muscolo vasto laterale  |
| <b>K2</b> Stomaco, vista posteriore superiore  | 39 | Muscolo vasto mediale   |
| <b>K3</b> Parete posteriore dello stomaco, vista interna   | 40 | Rotula  |
| <b>L</b> Fegato, vista posteriore  | 41 | Muscolo sartorio, muscolo gracile, muscolo semitendinoso, tendini (zampa d'oca) |
| <b>M1</b> Intestino, vista anteriore, intestino cieco aperto   | 42 | Muscolo gastrocnemio, capo mediale  |
| <b>M2</b> Intestino, vista posteriore  | 43 | Muscolo tibiale anteriore   |
| <b>N</b> Metà destra anteriore del rene, vista interna   | 44 | Tibia, superficie mediale   |
| <b>O</b> Sezione della vescica, vista posteriore   | 45 | Muscolo soleo   |
| <b>P1</b> Metà destra degli organi genitali esterni maschili, vista esterna, cute del pene e scroto parzialmente rimossi | 46 | Muscolo estensore lungo delle dita, tendine                                     |
| <b>P2</b> Metà sinistra degli organi genitali esterni maschili, vista interna  | 47 | Muscolo estensore lungo dell'alluce, tendine                                    |
| 1  | 48 | Fibula, malleolo laterale   |
| 2  | 49 | Retinacolo inferiore dei muscoli estensori                                      |
| 3  | 50 | Muscolo estensore lungo delle dita, tendini                                     |
| 4  | 51 | Estensore breve dell'alluce   |
| 5  | 52 | 1° osso metatarsale   |
| 6  | 53 | Osso frontale   |
| 7  | 54 | Muscolo corrugatore del sopracciglio  |
| 8  | 55 | Orbita  |
| 9  | 56 | Osso zigomatico   |
| 10   | 57 | Mandibola, ramo   |
| 11   | 58 | Vertebra cervicale, corpo   |
| 12   | 59 | Disco intervertebrale   |
| 13   | 60 | Vena giugulare interna sinistra   |
| 14   | 61 | Muscolo succlavio   |
| 15   | 62 | Muscolo palmare lungo, tendine  |
| 16   | 63 | Retinacolo dei muscoli flessori   |
|  | 64 | Ulna  |
|  | 65 | Arteria radiale   |
|  | 66 | Muscolo bicipite del braccio, tendine   |
|  | 67 | Omero   |
|  | 68 | Nervo mediano e arteria brachiale   |
|  | 69 | Muscolo coracobrachiale   |
|  | 70 | Muscolo tricipite del braccio, capo lungo                                       |
|  | 71 | Vena basilica   |
|  | 72 | Muscolo latissimo del dorso   |
|  | 73 | Muscolo teres maggiore  |

74	Muscolo addominale trasverso	138	Muscolo gemello inferiore
75	Muscolo quadrato dei lombi	139	Femore, tubercolo maggiore
76	Cresta iliaca	140	Muscolo quadrato del femore
77	Muscolo grande psoas	141	Muscolo bicipite del femore, capo lungo
78	Muscolo iliaco	142	Muscolo semitendinoso
79	Legamento inguinale	143	Muscolo semimembranoso
80	Nervo femorale	144	Nervo tibiale
81	Vena femorale sinistra	145	Arteria poplitea
82	Arteria femorale sinistra	146	Muscolo plantare
83	Muscolo gracile	147	Muscolo gastrocnemio, capo laterale
84	Femore, epicondilo mediale	148	Muscolo gastrocnemio
85	Femore, epicondilo laterale	149	Muscolo gastrocnemio, tendine
86	Legamento rotuleo	150	Fibula
87	Tibia, malleolo mediale	151	Arteria fibulare
88	Muscolo estensore breve delle dita, tendini	152	Muscolo tibiale posteriore
89	Muscolo sternocleidomastoideo, capo mediale	153	Muscolo flessore lungo dell'alluce
90	Muscolo sternocleidomastoideo, capo laterale	154	Muscolo flessore lungo delle dita
91	Muscolo bicipite del braccio, capo lungo	155	Arteria tibiale posteriore
92	Muscolo bicipite del braccio, capo breve	156	Muscolo epicranico, muscolo occipitofrontale, ventre occipitale
93	Muscolo pettorale minore	157	Muscolo grande adduttore
94	Muscolo flessore superficiale delle dita	158	Tendine d'Achille
95	Muscolo flessore ulnare del carpo	159	Vena giugulare interna destra
96	Muscolo palmare lungo	160	Arteria succlavia destra
97	Muscolo flessore radiale del carpo	161	Vena succlavia destra
98	Muscolo pronatore rotondo	162	Trachea
99	Sterno, manubrio	163	Vena brachiocefalica destra
100	Guaina del muscolo addominale retto, lamina anteriore	164	Vena cava superiore
101	Muscolo addominale obliquo esterno	165	Bronco principale destro (ramo bronchiale destro)
102	Muscolo addominale obliquo esterno, aponeurosi	166	Esofago, sezione toracica
103	1ª costola	167	Vene intercostali posteriori
104	Cartilagine costale	168	Tronco simpatico
105	Sterno, corpo	169	Arterie intercostali posteriori
106	Muscolo serrato anteriore	170	Vena azygos
107	Sterno, processo xifoideo	171	Sezione addominale dell'aorta (aorta addominale)
108	Muscolo addominale retto	172	Vena cava inferiore
109	Muscolo addominale retto, intersezioni tendinee	173	Vena porta
110	Muscolo addominale obliquo interno	174	Coledoco
111	Linea alba, anello ombelicale	175	Duodeno, parte superiore
112	Muscolo trasverso del torace	176	Rene destro, pelvi renale
113	Ossso occipitale	177	Mesocolon trasverso
114	Ossso parietale	178	Duodeno, parte discendente
115	Muscolo temporale	179	Pancreas, capo
116	Ossso temporale	180	Uretere destro
117	Muscolo splenio della testa	181	Arteria iliaca comune destra
118	Muscolo elevatore della scapola	182	Vena iliaca comune destra
119	Muscolo romboideo minore	183	Arteria testicolare destra
120	Muscolo sopraspinato	184	Retto
121	Scapola, spina	185	Vena iliaca esterna destra
122	Muscolo estensore breve del pollice	186	Arteria iliaca esterna destra
123	Muscolo anconeo	187	Dotto deferente destro
124	Ulna, olecrano	188	Vena femorale destra
125	Muscolo tricipite del braccio	189	Arteria femorale destra
126	Muscolo teres minore	190	Corpi cavernosi del pene
127	Muscolo infraspinato	191	Corpo spugnoso del pene
128	Muscolo romboideo maggiore	192	Arteria carotide comune destra
129	Scapola, margine mediale	193	Vena succlavia sinistra
130	Muscolo iliocostale	194	Vena ascellare
131	Muscolo lunghissimo	195	Nervo mediano
132	Muscolo serrato posteriore inferiore	196	Arteria brachiale
133	Muscolo gluteo medio	197	Arteria succlavia sinistra
134	Muscolo gluteo massimo	198	Vena brachiocefalica sinistra
135	Muscolo piriforme	199	Arco aortico
136	Muscolo gemello superiore	200	Bronco principale sinistro (ramo bronchiale sinistro)
137	Muscolo otturatore interno		

## Italiano

201	Polmone sinistro	265	Acquedotto mesencefalico
202	Sezione toracica dell'aorta (aorta toracica)	266	4° ventricolo
203	Polmone sinistro, impronta cardiaca	267	Midollo allungato
204	Esofago, sezione addominale	268	Canale centrale
205	Milza	269	Lobo frontale
206	Arteria splenica	270	Lobo temporale
207	Vena splenica	271	Nervo trocleare (IV° nervo cranico)
208	Pancreas, coda	272	Nervo trigemino (V° nervo cranico)
209	Ghiandola surrenale sinistra	273	Nervo vestibolococleare (VIII° nervo cranico)
210	Tronco celiaco (arteria del plesso solare)	274	Nervo facciale (VII° nervo cranico)
211	Rene sinistro	275	Emisfero cerebellare
212	Angolo duodeno-digunale	276	Nervo glossofaringeo e nervo vago (IX° e X° nervo cranico)
213	Arteria mesenterica superiore	277	Bulbo olfattivo
214	Vena mesenterica superiore	278	Tratto olfattivo
215	Duodeno, parte ascendente	279	Peduncolo cerebrale
216	Duodeno, parte orizzontale	280	Nervo abducente (VI° nervo cranico)
217	Arteria iliaca comune sinistra	281	Nervo ipoglosso (XII° nervo cranico)
218	Vena iliaca comune sinistra	282	1° nervo cervicale, radice anteriore
219	Arteria testicolare sinistra	283	2° nervo cervicale, radice anteriore
220	Arteria sacrale mediana	284	Lobo anteriore del cervelletto
221	Arteria iliaca interna sinistra	285	Peduncolo cerebellare medio
222	Uretere sinistro	286	Lobo flocculo-nodulare
223	Arteria iliaca esterna sinistra	287	Lobo posteriore del cervelletto
224	Vena iliaca esterna sinistra	288	Muscolo retto mediale
225	Colon sigmoideo	289	Muscolo retto superiore
226	Vescica	290	Sclera
227	Sutura coronale	291	Pupilla
228	Osso lacrimale	292	Tratto ottico
229	Etmoide	293	Oliva
230	Mascella	294	Osso ioide
231	Muscolo elevatore del labbro superiore e dell'ala del naso	295	Muscolo omoioideo, ventre superiore
232	Muscolo elevatore dell'angolo della bocca	296	Muscolo sternoioideo
233	Muscolo mentale	297	Legamento cricotiroideo mediano
234	Sutura lambdoidea	298	Ghiandola tiroidea
235	Osso temporale, arco zigomatico	299	Cartilagini tracheali
236	Muscolo buccinatore	300	Epiglottide
237	Nervo ottico (II° nervo cranico)	301	Legamento tiroioideo mediano
238	Arteria carotide interna destra	302	Muscolo tiroioideo
239	Ipofisi (ghiandola pituitaria)	303	Cartilagine tiroidea
240	Dura madre del cranio	304	Muscolo costrittore inferiore della faringe
241	Midollo spinale	305	Muscolo sternotiroideo
242	Muscolo epicranico, muscolo temporoparietale	306	Cartilagine cuneiforme
243	Muscolo auricolare anteriore	307	Cartilagine corniculata
244	Ghiandola parotide, porzione superficiale	308	Muscolo aritenoideo trasverso
245	Dotto parotideo	309	Cartilagine cricoidea
246	Muscolo massetere	310	Trachea, parte membranosa
247	Muscolo risorio	311	Esofago, sezione cervicale
248	Muscolo elevatore del labbro superiore	312	Plica vestibolare
249	Muscolo zigomatico minore	313	Corpo adiposo pre-epiglottico
250	Muscolo zigomatico maggiore	314	Ventricolo laringeo
251	Plesso coroideo del terzo ventricolo	315	Plica vocale
252	Fornice	316	Cono elastico
253	Corpo calloso	317	Apice polmonare
254	Forame interventricolare	318	Polmone destro, lobo superiore
255	Talamo	319	Polmone destro, lobo medio
256	Ipotalamo	320	Polmone destro, lobo inferiore
257	Chiasma ottico	321	Polmone sinistro, lobo superiore
258	Nervo oculomotore (III° nervo cranico)	322	Polmone sinistro, lobo inferiore
259	Ponte	323	Arteria polmonare destra
260	Emisfero cerebrale, superficie mediale	324	Vene polmonari destre
261	Adesione intertalamica	325	Atrio cardiaco destro
262	Ghiandola pineale (epifisi)	326	Valvola tronciale polmonare
263	Tetto mesencefalico	327	Valvola atrioventricolare destra (valvola tricuspide)
264	Cervelletto, albero della vita	328	Ventricolo destro

- |     |  |     |                        |
|-----|--|-----|------------------------|
| 329 | Arteria coronaria destra                                     | 393 | Glande                 |
| 330 | Setto interventricolare                                      | 394 | Ostio uretrale esterno |
| 331 | Apice cardiaco   |     |                        |
| 332 | Sezione ascendente dell'aorta (aorta ascendente)             |     |                        |
| 333 | Tronco polmonare   |     |                        |
| 334 | Vene polmonari sinistre                                      |     |                        |
| 335 | Atrio cardiaco sinistro                                      |     |                        |
| 336 | Valvola atrioventricolare sinistra (valvola mitrale)         |     |                        |
| 337 | Grande vena cardiaca   |     |                        |
| 338 | Arteria coronaria sinistra, ramo circonflesso                |     |                        |
| 339 | Ventricolo sinistro  |     |                        |
| 340 | Auricola destra  |     |                        |
| 341 | Arteria coronaria sinistra, ramo interventricolare anteriore |     |                        |
| 342 | Auricola sinistra  |     |                        |
| 343 | Grande vena cardiaca, vena interventricolare anteriore       |     |                        |
| 344 | Forame della vena cava                                       |     |                        |
| 345 | Diaframma, centro tendineo                                   |     |                        |
| 346 | Parte pilorica   |     |                        |
| 347 | Incisura angolare  |     |                        |
| 348 | Curvatura minore   |     |                        |
| 349 | Incisura cardiale  |     |                        |
| 350 | Fondo gastrico   |     |                        |
| 351 | Corpo gastrico   |     |                        |
| 352 | Curvatura maggiore   |     |                        |
| 353 | Arteria gastrica sinistra                                    |     |                        |
| 354 | Arteria gastrica destra                                      |     |                        |
| 355 | Ostio pilorico   |     |                        |
| 356 | Pliche gastriche   |     |                        |
| 357 | Ostio cardiaco   |     |                        |
| 358 | Tonaca mucosa  |     |                        |
| 359 | Lobo caudato   |     |                        |
| 360 | Arteria epatica propria                                      |     |                        |
| 361 | Impronta gastrica  |     |                        |
| 362 | Dotto epatico comune   |     |                        |
| 363 | Lobo quadrato  |     |                        |
| 364 | Impronta surrenale   |     |                        |
| 365 | Impronta renale  |     |                        |
| 366 | Impronta duodenale   |     |                        |
| 367 | Dotto cistico  |     |                        |
| 368 | Impronta colica  |     |                        |
| 369 | Cistifellea  |     |                        |
| 370 | Ostio ileale   |     |                        |
| 371 | Intestino cieco  |     |                        |
| 372 | Colon trasverso  |     |                        |
| 373 | Flessura colica sinistra                                     |     |                        |
| 374 | Intestino tenue  |     |                        |
| 375 | Colon discendente  |     |                        |
| 376 | Digiuno  |     |                        |
| 377 | Colon ascendente   |     |                        |
| 378 | Arteria mesenterica inferiore                                |     |                        |
| 379 | Appendice vermiforme   |     |                        |
| 380 | Arteria renale   |     |                        |
| 381 | Vena renale  |     |                        |
| 382 | Pelvi renale   |     |                        |
| 383 | Corteccia renale   |     |                        |
| 384 | Piramidi renali  |     |                        |
| 385 | Calici renali minori   |     |                        |
| 386 | Ghiandola vescicolare  |     |                        |
| 387 | Scroto   |     |                        |
| 388 | Epididimo  |     |                        |
| 389 | Testicolo  |     |                        |
| 390 | Prepuzio   |     |                        |
| 391 | Uretra maschile  |     |                        |
| 392 | Setto scrotale   |     |                        |



# VA01 男性, 筋肉解剖, 37分解モデル

## VA16 男性, 筋肉トルソー, 27分解モデル

A1	前側の筋肉, 胸・腹部パーツ, 消化管取外し	40	膝頭
A2	胸・腹部パーツ, 外側	41	縫工筋, 薄筋, 半腱様筋
A3	胸・腹部パーツ, 内側	42	腓腹筋, 内側頭
B	背側の筋肉	43	前脛骨筋
C	胸部と腹部の内側, 消化管取外し	44	脛骨
D1	頭部の筋肉, 左前, 外側	45	ヒラメ筋
D2	頭蓋内部	46	長趾伸筋
D3	頭部の筋肉, 右前, 外側	47	長母趾伸筋
E1	右脳, 矢上断面	48	腓骨
E2	右脳, 下側	49	伸筋支帯
E3	左小脳, 前側及び矢状断面	50	長趾伸筋
F	左眼球, 眼筋と視神経	51	短母趾伸筋
E4	左脳幹, 外側	52	中足骨
E5	左脳幹, 内側	53	前頭骨
G1	喉頭と発声器官, 前側	54	皺眉筋
G2	喉頭と発声器官, 左半側, 内側	55	眼窩
H1	右肺, 内側	56	頬骨
H2	左肺, 前半側, 内側	57	下顎
I1	心臓, 前側, 前側開放	58	頸椎
I2	心臓, 前側, 外側	59	椎間板
J	横隔膜, 上側	60	左頸静脈
K1	胃, 前側	61	鎖骨下筋
K2	胃, 背側上部	62	長掌筋
K3	胃, 背側, 内側	63	屈筋支帯
L	肝臓, 背側	64	尺骨
M1	腸管, 前側, 盲腸開放	65	橈骨動脈
M2	腸管, 背側	66	上腕二頭筋
N	右腎, 前半側, 内側	67	上腕骨
O	膀胱, 背側	68	正中神経と上腕動脈
P1	男性生殖器, 右半側, 外側: 皮膚内部	69	烏口腕筋
P2	男性生殖器, 左半側, 内側	70	上腕三頭筋
1	帽状腱膜	71	尺側皮静脈
2	後頭前頭筋, 前頭筋	72	広背筋
3	眼窩筋	73	大円筋
4	眼輪筋	74	腹斜筋
5	鼻筋	75	腰方形筋
6	耳下腺	76	腸骨稜
7	口輪筋	77	大腰筋
8	三角筋	78	腸骨筋
9	胸鎖乳突筋	79	鼠径靭帯
10	下唇下制筋	80	大腿神経
11	僧帽筋	81	左大腿静脈
12	肩甲舌骨筋	82	左大腿動静脈
13	右総頸動脈	83	薄筋
14	鎖骨	84	大腿骨, 内側上顆
15	三角筋	85	大腿骨, 外側上顆
16	外肋間筋	86	膝蓋腱
17	大胸筋	87	脛骨, 内果
18	内肋間筋	88	短趾伸筋
19	肋骨	89	胸鎖乳突筋, 内側頭
20	上腕筋	90	胸鎖乳突筋, 外側頭
21	上腕二頭筋	91	上腕二頭筋, 長頭
22	横隔膜	92	上腕二頭筋, 短頭
23	上腕骨	93	小胸筋
24	腕橈骨筋	94	浅指屈筋
25	長橈側手根伸筋	95	尺側手根屈筋
26	短橈側手根伸筋	96	長掌筋
27	指伸筋	97	橈側手根屈筋
28	長母指外転筋	98	円回内筋
29	橈骨	99	胸骨, 胸骨柄
30	伸筋支帯	100	腹直筋鞘
31	長母指伸筋, 腱	101	外腹斜筋
32	短母指伸筋, 腱	102	外腹斜筋, 腱膜
33	総指伸筋, 腱	103	第一肋骨
34	恥骨筋	104	肋軟骨
35	縫工筋	105	胸骨, 胸骨体
36	長内転筋	106	前鋸筋
37	大腿直筋	107	胸骨, 剣状突起
38	外側広筋	108	腹直筋
39	内側広筋	109	腹直筋, 腱画
		110	内腹斜筋

- 111 白線, 臍輪  
 112 胸横筋  
 113 後頭骨  
 114 頭頂骨  
 115 側頭筋  
 116 側頭骨  
 117 頭板状筋  
 118 肩甲拳筋  
 119 小菱形筋  
 120 棘上筋  
 121 肩甲骨  
 122 短母指伸筋  
 123 肘筋  
 124 尺骨, 肘頭  
 125 上腕三頭筋  
 126 小円筋  
 127 棘下筋  
 128 大菱形筋  
 129 肩甲骨, 内側縁  
 130 腸肋筋  
 131 最長筋  
 132 下後鋸筋  
 133 中臀筋  
 134 大臀筋  
 135 梨状筋  
 136 上双子筋  
 137 内閉鎖筋  
 138 下双子筋  
 139 大腿骨, 大転子  
 140 大腿方形筋  
 141 大腿二頭筋, 長頭  
 142 半腱様筋  
 143 半膜様筋  
 144 脛骨神経  
 145 膝窩動脈  
 146 足底筋  
 147 腓腹筋, 外側頭  
 148 腓腹筋  
 149 腓腹筋, 腱  
 150 腓骨  
 151 腓骨動脈  
 152 後脛骨筋  
 153 長母趾屈筋  
 154 指伸筋  
 155 後脛骨動脈  
 156 後頭前頭筋, 後頭筋  
 157 大内転筋  
 158 アキレス腱  
 159 右頸静脈  
 160 右鎖骨下動脈  
 161 右鎖骨下静脈  
 162 気管  
 163 右腕頭静脈  
 164 上大静脈  
 165 右主要気管支  
 166 食道  
 167 肋間静脈  
 168 交感神経幹  
 169 後肋間動脈  
 170 奇静脈  
 171 腹部大動脈  
 172 下大静脈  
 173 門脈  
 174 総胆管  
 175 十二指腸, 上部  
 176 右腎, 腎盂  
 177 横行結腸間膜  
 178 十二指腸, 下部  
 179 脾臓, 脾頭  
 180 右尿管  
 181 右総腸骨動脈  
 182 右総腸骨静脈  
 183 右精巢動脈  
 184 直腸  
 185 右外腸骨静脈  
 186 右外腸骨動脈  
 187 右精管動脈  
 188 右大腿静脈  
 189 右大腿動脈  
 190 陰茎海綿体  
 191 尿道海綿体  
 192 左総頸動脈  
 193 左鎖骨下静脈  
 194 腋窩静脈  
 195 正中神経  
 196 上腕動脈  
 197 左鎖骨下動脈  
 198 左腕頭静脈  
 199 大動脈弓  
 200 左主要気管支  
 201 左肺  
 202 胸部大動脈  
 203 左肺心膜腔  
 204 食道, 腹部  
 205 脾臓  
 206 脾動脈  
 207 脾静脈  
 208 脾臓, 脾尾  
 209 左副腎  
 210 腹腔動脈  
 211 左腎  
 212 空腸  
 213 上腸間膜動脈  
 214 上腸間膜静脈  
 215 十二指腸上行部  
 216 十二指腸水平部  
 217 左総腸骨動脈  
 218 左総腸骨静脈  
 219 左精巢動脈  
 220 正中仙骨動脈  
 221 内腸骨動脈  
 222 左尿管  
 223 左外腸骨動脈  
 224 左外腸骨静脈  
 225 S字結腸  
 226 膀胱  
 227 冠状縫合  
 228 涙骨  
 229 篩骨  
 230 上顎骨  
 231 上唇鼻翼拳筋  
 232 口角拳筋  
 233 頤 (オトガイ) 筋  
 234 ラムダ縫合  
 235 側頭骨, 頬骨  
 236 頬筋  
 237 視神経 [第二脳神経]  
 238 右内頸動脈  
 239 下垂体  
 240 脳硬膜  
 241 脊髄  
 242 側頭頭頂筋  
 243 前耳介筋  
 244 耳下腺  
 245 耳下腺管  
 246 咬筋  
 247 笑筋  
 248 上唇拳筋  
 249 小頬骨筋  
 250 大頬骨筋  
 251 第四脳室脈絡叢  
 252 円蓋  
 253 脳梁  
 254 室間孔  
 255 視床  
 256 視床下部



## 日本語

257	視束交差	330	心室中隔
258	動眼神経 [第三脳神経]	331	心尖部
259	橋	332	上行大動脈
260	大脳半球, 内側表面	333	肺動脈幹
261	視床間橋	334	左肺静脈
262	松果腺	335	左心房
263	中脳蓋	336	僧帽弁
264	小脳, 活樹	337	大心臓静脈
265	中脳水道	338	左冠状動脈, 回旋枝
266	第四脳室	339	左心室
267	延髄	340	右心耳
268	中心管	341	左冠状動脈, 前室間枝
269	前頭葉	342	左心耳
270	側頭葉	343	大心臓静脈, 前室間静脈
271	滑車神経 [第四脳神経]	344	大静脈孔
272	三叉神経 [第五脳神経]	345	横隔膜, 腱膜
273	内耳神経 [第八脳神経]	346	幽門部
274	顔面神経 [第七脳神経]	347	角切痕
275	小脳半球	348	小弯
276	舌咽神経と迷走神経 [第九・第十脳神経]	349	噴門切痕
277	嗅球	350	基底部
278	嗅索	351	胃体
279	大脳脚	352	大弯
280	外転神経 [第六脳神経]	353	左胃動脈
281	舌下神経 [第十二脳神経]	354	右胃動脈
282	第一頸神経, 前根	355	幽門
283	第二頸神経, 前根	356	胃粘膜ヒダ
284	小脳前葉	357	噴門口
285	中小脳脚	358	粘膜
286	片葉小節葉	359	尾状葉
287	小脳後葉	360	肝動脈
288	内側直筋	361	胃圧痕
289	上直筋	362	総肝管
290	強膜	363	方形葉
291	瞳孔	364	副腎圧痕
292	視索	365	腎圧痕
293	オリーブ体	366	十二指腸圧痕
294	舌骨	367	胆嚢管
295	肩甲舌骨筋	368	結腸圧痕
296	胸骨舌骨筋	369	胆嚢
297	正中輪状甲状靱帯	370	回盲口
298	甲状腺	371	盲腸
299	気管軟骨	372	横行結腸
300	喉頭蓋	373	左結腸曲
301	正中甲状舌骨靱帯	374	小腸
302	甲状舌骨筋	375	下行結腸間膜
303	甲状軟骨	376	空腸
304	下咽頭収縮筋	377	上行結腸間膜
305	胸骨舌骨筋	378	下腸間膜動脈
306	楔状軟骨	379	盲腸
307	小角軟骨	380	腎動脈
308	横披裂筋	381	腎静脈
309	輪状軟骨	382	腎盂
310	気管	383	腎皮質
311	食道, 頸部	384	腎錐体
312	室ひだ	385	小腎杯
313	喉頭蓋前脂肪体	386	精嚢
314	喉頭室	387	陰嚢
315	声帯ヒダ	388	精巢上体
316	弾性円錐	389	睾丸
317	肺尖	390	陰茎包皮
318	右肺, 上葉	391	男性尿道
319	右肺, 中葉	392	陰嚢中隔
320	右肺, 下葉	393	陰莖頭部
321	左肺, 上葉	394	陰莖包皮
322	左肺, 下葉		
323	右肺動脈		
324	右肺静脈		
325	右心房		
326	肺動脈弁		
327	三尖弁		
328	右心室		
329	右冠状動脈		

# VA01 Мышцы мужчины в натуральную величину, 37 элементов

Русский

# VA16 Мышцы туловища мужчины в натуральную величину, 27 элементов

- A1 Мышцы тела (вид спереди) без передней грудной стенки, брюшной стенки и без подвижной части кишечника**
- A2 Передняя грудная стенка и брюшная стенка, вид сбоку**
- A3 Передняя грудная стенка и брюшная стенка, вид с медиальной стороны**
- B Мышцы тела, вид сзади**
- C Задняя грудная стенка и брюшная стенка без подвижной части кишечника**
- D1 Мышцы головы, вид снаружи, слева и спереди**
- D2 Внутренняя поверхность основания черепа**
- D3 Мышцы головы, вид снаружи, справа и спереди**
- E1 Правая половина головного мозга, вид с медиальной стороны**
- E2 Правая половина головного мозга, вид снизу**
- E3 Левая половина мозжечка, вид изнутри и спереди**
- F Левое глазное яблоко с наружными глазными мышцами и зрительным нервом, в передне-заднем направлении**
- E4 Левая половина ствола головного мозга, вид сбоку**
- E5 Левая половина ствола мозга, вид с медиальной стороны**
- G1 Гортань и окружающие структуры, вид спереди**
- G2 Левая половина гортани и окружающие структуры, вид с медиальной стороны**
- H1 Правое легкое, вид с медиальной стороны**
- H2 Передняя левая половина легких, вид сзади и изнутри**
- I1 Сердце (вид спереди) без передней атриовентрикулярной стенки**
- I2 Передняя атриовентрикулярная стенка сердца**
- J Диафрагма, вид сверху**
- K1 Желудок, вид спереди**
- K2 Желудок, вид сверху и сзади**
- K3 Задняя стенка желудка, вид изнутри**
- L Печень, вид сзади**
- M1 Кишечник, вид спереди, открыт аппендикс**
- M2 Кишечник, вид сзади**
- N Передняя половина правой почки, вид изнутри**
- O Часть мочевого пузыря, вид сзади**
- P1 Правая половина наружных половых органов мужчины, вид снаружи, кожа полового члена и мошонки частично удалена**
- P2 Левая половина наружных половых органов мужчины, вид изнутри**
- 1 Апоневроз
- 2 Надчерепная мышца, лобно-затылочная мышца, переднее брюшко
- 3 Круговая мышца глаза, глазничная часть
- 4 Круговая мышца глаза, вековая часть
- 5 Носовая мышца
- 6 Околоушная железа
- 7 Круговая мышца рта
- 8 Треугольная мышца рта
- 9 Грудино-ключично-сосцевидная мышца
- 10 Мышца, опускающая нижнюю губу
- 11 Трапецевидная мышца
- 12 Лопаточно-подъязычная мышца, ниже брюшко
- 13 Правая общая сонная артерия
- 14 Ключица
- 15 Дельтовидная мышца
- 16 Наружные межреберные мышцы
- 17 Большая грудная мышца
- 18 Внутренние межреберные мышцы
- 19 Ребра
- 20 Плечевая мышца
- 21 Двуглавая мышца
- 22 Диафрагма
- 23 Медиальный надмыщелок плечевой кости
- 24 Плечелучевая мышца
- 25 Длинный лучевой разгибатель запястья
- 26 Короткий лучевой разгибатель запястья
- 27 Мышца-разгибатель пальцев
- 28 Длинная мышца, отводящая большой палец
- 29 Лучевая кость
- 30 Удерживатель разгибателей
- 31 Сухожилие длинного разгибателя большого пальца кисти
- 32 Сухожилие короткого разгибателя большого пальца кисти
- 33 Сухожилия мышц-разгибателей пальцев кисти
- 34 Гребенчатая мышца
- 35 Портняжная мышца
- 36 Длинная отводящая мышца
- 37 Прямая мышца бедра
- 38 Широкая латеральная мышца
- 39 Медиальная широкая мышца
- 40 Коленная чашечка
- 41 Сухожилия портняжной мышцы, тонкой мышцы, полусухожильной мышцы («гусиная лапка»)
- 42 Икроножная мышца, медиальная головка
- 43 Передняя большеберцовая мышца
- 44 Большеберцовая кость, медиальная поверхность
- 45 Камбаловидная мышца
- 46 Сухожилие длинного разгибателя пальцев стопы
- 47 Сухожилие длинного разгибателя большого пальца стопы
- 48 Малоберцовая кость, латеральная лодыжка
- 49 Крестообразная связка голеностопного сустава
- 50 Сухожилие длинного разгибателя пальцев стопы
- 51 Короткий разгибатель большого пальца стопы
- 52 Плюсневая кость I
- 53 Лобная кость
- 54 Мышца, сморщивающая бровь
- 55 Глазница
- 56 Скуловая кость
- 57 Ветвь нижней челюсти
- 58 Тела шейных позвонков
- 59 Межпозвоночный диск
- 60 Левая яремная вена
- 61 Подключичная мышца
- 62 Сухожилие длинной ладонной мышцы
- 63 Удерживатель сгибателей
- 64 Локтевая кость
- 65 Лучевая артерия

## Русский

- 66 Сухожилие двуглавой мышцы плеча  
67 Плечевая кость  
68 Срединный нерв и плечевая артерия  
69 Клювовидно-плечевая мышца  
70 Трехглавая мышца плеча, длинная головка  
71 Медиальная подкожная вена руки  
72 Широчайшая мышца спины  
73 Большая круглая мышца  
74 Косая мышца живота  
75 Квадратная мышца поясницы  
76 Гребень подвздошной кости  
77 Большая поясничная мышца  
78 Подвздошная мышца  
79 Паховая связка  
80 Бедренный нерв  
81 Левая бедренная вена  
82 Левая бедренная артерия  
83 Тонкая мышца бедра  
84 Медиальный надмыщелок бедренной кости  
85 Латеральный надмыщелок бедренной кости  
86 Сухожилие надколенника  
87 Медиальная лодыжка большеберцовой кости  
88 Сухожилия короткого разгибателя пальцев кисти  
89 Грудно-ключично-сосцевидная мышца, медиальная головка  
90 Грудно-ключично-сосцевидная мышца, латеральная головка  
91 Двуглавая мышца плеча (бицепс), длинная головка  
92 Двуглавая мышца плеча (бицепс), короткая головка  
93 Малая грудная мышца  
94 Поверхностный сгибатель пальцев кисти  
95 Локтевой сгибатель запястья  
96 Длинная ладонная мышца  
97 Лучевой сгибатель запястья  
98 Круглый пронатор  
99 Рукоятка грудины  
100 Влагалище прямой мышцы живота, передняя пластинка  
101 Наружная косая мышца живота  
102 Апоневроз наружной косой мышцы живота  
103 1-е ребро  
104 Реберный хрящ  
105 Тело грудины  
106 Передняя зубчатая мышца  
107 Мечевидный отросток грудины  
108 Прямая мышца живота  
109 Прямая мышца живота, сухожильные перемычки  
110 Внутренняя косая мышца живота  
111 Белая линия, пупочное кольцо  
112 Латеральная грудная мышца  
113 Затылочная кость  
114 Теменная кость  
115 Височная мышца  
116 Височная кость  
117 Ременная мышца головы  
118 Мышца, поднимающая лопатку  
119 Малая ромбовидная мышца  
120 Надостная мышца  
121 Ость лопатки  
122 Короткий разгибатель большого пальца кисти  
123 Локтевая мышца  
124 Локтевой отросток локтевой кости  
125 Трехглавая мышца плеча (трицепс)  
126 Малая круглая мышца  
127 Подостная мышца  
128 Большая ромбовидная мышца  
129 Медиальный край лопатки  
130 Подвздошно-реберная мышца  
131 Длиннейшая мышца спины  
132 Задняя нижняя зубчатая мышца  
133 Средняя ягодичная мышца  
134 Большая ягодичная мышца  
135 Грушевидная мышца  
136 Верхняя близнецовая мышца  
137 Внутренняя запирательная мышца  
138 Нижняя близнецовая мышца  
139 Большой вертел бедренной кости  
140 Квадратная мышца бедра  
141 Двуглавая мышца бедра, длинная головка  
142 Полусухожильная мышца  
143 Полуперепончатая мышца  
144 Большеберцовый нерв  
145 Подколенная артерия  
146 Подошвенная мышца  
147 Икроножная мышца, латеральная головка  
148 Икроножная мышца  
149 Икроножная мышца, сухожилие  
150 Малоберцовая кость  
151 Малоберцовая артерия  
152 Задняя большеберцовая мышца  
153 Длинный сгибатель большого пальца стопы  
154 Длинный сгибатель пальцев  
155 Задняя большеберцовая артерия  
156 Надчерепная мышца, лобно-затылочная мышца, заднее брюшко  
157 Большая приводящая мышца  
158 Сухожилие пяточной кости  
159 Правая яремная вена  
160 Правая подключичная артерия  
161 Правая подключичная вена  
162 Трахея  
163 Правая плечеголовная вена  
164 Верхняя полая вена  
165 Правый главный бронх  
166 Грудной отдел пищевода  
167 Задние межреберные вены  
168 Симпатический ствол  
169 Задние межреберные артерии  
170 Непарная вена  
171 Брюшной отдел аорты (брюшная аорта)  
172 Нижняя полая вена  
173 Воротная вена  
174 Общий желчный проток  
175 Верхняя часть двенадцатиперстной кишки  
176 Правая почка, почечная лоханка  
177 Брыжейка поперечной ободочной кишки  
178 Нисходящая часть двенадцатиперстной кишки  
179 Головка поджелудочной железы  
180 Правый мочеточник  
181 Правая общая подвздошная артерия  
182 Правая общая подвздошная вена  
183 Правая яичковая артерия  
184 Прямая кишка  
185 Правая наружная подвздошная вена  
186 Правая наружная подвздошная артерия  
187 Правая артерия выносящего протока  
188 Правая бедренная вена  
189 Правая бедренная артерия  
190 Кавернозное тело полового члена

- 191 Губчатое тело полового члена  
 192 Левая общая сонная артерия  
 193 Левая подключичная вена  
 194 Подмышечная вена  
 195 Срединный нерв  
 196 Плечевая артерия  
 197 Левая подключичная артерия  
 198 Левая плечеголовная вена  
 199 Дуга аорты  
 200 Левый главный бронх  
 201 Левое легкое  
 202 Грудной отдел аорты  
 203 Левое легкое, полость перикарда  
 204 Абдоминальный отдел пищевода  
 205 Селезенка  
 206 Селезеночная артерия  
 207 Селезеночная вена  
 208 Хвост поджелудочной железы  
 209 Левый надпочечник  
 210 Чревный ствол  
 211 Левая почка  
 212 Двенадцатиперстно-тощекишечный изгиб  
 213 Верхняя брыжеечная артерия  
 214 Верхняя брыжеечная вена  
 215 Восходящая часть двенадцатиперстной кишки  
 216 Горизонтальная часть двенадцатиперстной кишки  
 217 Левая общая подвздошная артерия  
 218 Левая общая подвздошная вена  
 219 Левая яичковая артерия  
 220 Медиальная артерия крестца  
 221 Левая внутренняя подвздошная артерия  
 222 Левый мочеточник  
 223 Левая наружная подвздошная артерия  
 224 Левая наружная подвздошная вена  
 225 Сигмовидный отдел ободочной кишки  
 226 Мочевой пузырь  
 227 Венечный шов  
 228 Слезая кость  
 229 Решетчатая кость  
 230 Верхнечелюстная кость  
 231 Мышца, поднимающая верхнюю губу и крыло носа  
 232 Мышца, поднимающая угол рта  
 233 Мышца подбородка  
 234 Ламбдовидный шов  
 235 Височная кость, скуловая кость  
 236 Щечная мышца  
 237 Зрительный нерв (2-я пара черепных нервов)  
 238 Правая внутренняя сонная артерия  
 239 Гипофиз  
 240 Твердая оболочка головного мозга  
 241 Спинной мозг  
 242 Надчерепная мышца, височно-теменная мышца  
 243 Передняя ушная мышца  
 244 Околоушная железа, поверхностная часть  
 245 Проток околоушной железы  
 246 Жевательная мышца  
 247 Мышца смеха  
 248 Мышца, поднимающая верхнюю губу  
 249 Малая скуловая мышца  
 250 Большая скуловая мышца  
 251 Хориоидное сплетение третьего желудочка  
 252 Свод  
 253 Мозолистое тело  
 254 Межпозвоночное отверстие  
 255 Таламус  
 256 Гипоталамус  
 257 Зрительный перекрест  
 258 Глазодвигательный нерв (3-я пара черепных нервов)  
 259 Мост  
 260 Полушарие головного мозга, внутренняя поверхность  
 261 Межталамическая спайка  
 262 Шишковидная железа (эпифиз)  
 263 Крыша среднего мозга  
 264 Мозжечок, «древо жизни» червя  
 265 Водопровод мозга  
 266 4-й желудочек  
 267 Продолговатый мозг  
 268 Центральный канал  
 269 Лобная доля  
 270 Височная доля  
 271 Блоковый нерв (4-я пара черепных нервов)  
 272 Тройничный нерв (5-я пара черепных нервов)  
 273 Преддверно-улитковый (слуховой) нерв (8-я пара черепных нервов)  
 274 Лицевой нерв (7-я пара черепных нервов)  
 275 Полушарие мозжечка  
 276 Языкоглоточный нерв и блуждающий нерв (9-я и 10-я пары черепных нервов)  
 277 Обонятельная луковица  
 278 Обонятельный тракт  
 279 Ножка мозга  
 280 Отводящий нерв (6-я пара черепных нервов)  
 281 Подъязычный нерв (12-я пара черепных нервов)  
 282 1-й шейный нерв, передний корешок  
 283 2-й шейный нерв, передний корешок  
 284 Передняя доля мозжечка  
 285 Медиальная ножка мозга  
 286 Ключково-узелковая доля мозжечка  
 287 Задняя доля мозжечка  
 288 Медиальная прямая мышца глаза  
 289 Верхняя прямая мышца глаза  
 290 Склера  
 291 Зрачок  
 292 Зрительный тракт  
 293 Олива  
 294 Язычная кость  
 295 Лопаточно-подъязычная мышца  
 296 Грудино-подъязычная мышца  
 297 Срединная перстнещитовидная связка  
 298 Щитовидная железа  
 299 Хрящи трахеи  
 300 Надгортанник  
 301 Срединная щитоподъязычная связка  
 302 Щитоподъязычная мышца  
 303 Щитовидный хрящ  
 304 Нижний сжиматель гортани  
 305 Грудино-подъязычная мышца  
 306 Клиновидный хрящ  
 307 Рожковидный хрящ  
 308 Поперечная черпаловидная мышца  
 309 Перстневидный хрящ  
 310 Мембранозная часть трахеи  
 311 Шейная часть пищевода  
 312 Складки желудка  
 313 Жировое преднадгортанниковое тело  
 314 Гортанный желудочек  
 315 Голосовая складка  
 316 Эластический конус

## Русский

- 317 Верхушка легкого  
318 Верхняя доля правого легкого  
319 Средняя доля правого легкого  
320 Нижняя доля правого легкого  
321 Верхняя доля левого легкого  
322 Нижняя доля левого легкого  
323 Правая легочная артерия  
324 Правые легочные вены  
325 Правое предсердие  
326 Клапан легочной артерии  
327 Правая створка трикуспидального клапана  
328 Правый желудочек  
329 Правая коронарная артерия  
330 Межжелудочковая перегородка  
331 Верхушка сердца  
332 Восходящий отдел аорты  
333 Легочный ствол  
334 Левая легочная вена  
335 Левое предсердие  
336 Левая створка митрального клапана  
337 Большая вена сердца  
338 Левая коронарная артерия, огибающая ветвь  
339 Левый желудочек  
340 Ушко правого предсердия  
341 Левая коронарная артерия, передняя межжелудочковая ветвь  
342 Ушко левого предсердия  
343 Большая сердечная вена, передняя межжелудочковая вена  
344 Венозное отверстие  
345 Диафрагма, апоневроз  
346 Пилорический отдел желудка  
347 Угловая вырезка желудка  
348 Малая кривизна желудка  
349 Кардиальная вырезка  
350 Дно желудка  
351 Тело желудка  
352 Большая кривизна желудка  
353 Левая желудочная артерия  
354 Правая желудочная артерия  
355 Пилорическое отверстие  
356 Складки желудка  
357 Кардиальное отверстие  
358 Слизистая оболочка  
359 Хвостатая доля  
360 Собственная печеночная артерия  
361 Желудочное вдавление  
362 Общий печеночный проток  
363 Квадратная доля  
364 Надпочечниковое вдавление  
365 Почечное вдавление  
366 Дуоденальное вдавление  
367 Пузырный проток  
368 Ободочно-кишечное вдавление  
369 Желчный пузырь  
370 Устье подвздошно-кишечного сосочка  
371 Аппендикс  
372 Поперечная ободочная кишка  
373 Левый изгиб ободочной кишки  
374 Тонкая кишка  
375 Брыжейка нисходящей ободочной кишки  
376 Тощая кишка  
377 Брыжейка восходящей ободочной кишки  
378 Нижняя брыжеечная артерия  
379 Аппендикс  
380 Почечная артерия  
381 Почечная вена  
382 Почечная лоханка  
383 Корковое вещество почки:  
384 Почечные пирамиды  
385 Малые чашечки почки  
386 Семенной пузырек  
387 Мошонка  
388 Придаток яичка  
389 Яичко  
390 Крайняя плоть полового члена  
391 Мужская уретра  
392 Перегородка мошонки  
393 Головка полового члена  
394 Наружное отверстие уретры



# VA01 真人大小的男性肌肉图谱, 37部分

## VA16 真人大小的男性躯干, 27部分

中文

- A1 肌肉图, 正面观, 无前胸壁和腹壁及可移动的肠子
  - A2 前胸壁和腹壁, 侧面
  - A3 前胸壁和腹壁, 内侧面
  - B 肌肉图, 后面
  - C 后方胸壁和腹壁, 无可移动的肠子
  - D1 头部肌肉图, 左前外侧观
  - D2 颅底内面
  - D3 头部肌肉图, 右前外侧观
  - E1 右脑半球, 内侧面
  - E2 从下观察右脑半球
  - E3 左小脑半球, 前内侧面
  - F 带有眼外肌及视神经的左侧眼球, 前背侧面
  - E4 左侧脑干, 外侧面
  - E5 左侧脑干, 内侧面
  - G1 喉及周围结构, 前面观
  - G2 左半喉及周围结构, 内侧面
  - H1 右肺, 内侧面
  - H2 前左半肺, 后内侧面
  - I1 无房室前壁的肝脏, 前面观
  - I2 心脏房室壁正面
  - J 横膈, 上面观
  - K1 胃, 前面观
  - K2 胃, 上后观
  - K3 胃后壁, 内侧面
  - L 肝脏, 后面观
  - M1 肠道前面观, 阑尾打开
  - M2 肠道后面观
  - N 右半肾前部内侧面
  - O 膀胱后面观
  - P1 男性外生殖器右半部分外面观, 部分阴茎皮肤及阴囊被移除
  - P2 男性外生殖器左半部分内侧面
- 1 腱膜
  - 2 颅顶肌, 枕额肌, 额肌
  - 3 眶周环形肌, 眼窝部
  - 4 眼轮匝肌, 眼睑部
  - 5 鼻肌
  - 6 腮腺
  - 7 口轮匝肌
  - 8 三角肌
  - 9 胸锁乳突肌
  - 10 降下唇肌
  - 11 斜方肌
  - 12 肩胛舌骨肌, 下腹
  - 13 右颈总动脉
  - 14 锁骨
  - 15 三角肌
  - 16 肋间外肌
  - 17 胸大肌
  - 18 肋间内肌
  - 19 肋骨
  - 20 肱肌
  - 21 二头肌
  - 22 膈
  - 23 肱骨, 内上髁
  - 24 肱桡肌
  - 25 桡侧腕长伸肌
  - 26 桡侧腕短伸肌
  - 27 趾伸肌
  - 28 拇长展肌
  - 29 桡骨
  - 30 伸肌支持带
  - 31 拇长伸肌, 肌腱
  - 32 拇短伸肌, 肌腱
  - 33 趾伸肌, 肌腱
  - 34 耻骨肌
  - 35 缝匠肌
  - 36 长展肌
  - 37 股直肌
  - 38 股外侧肌
  - 39 股内侧肌
  - 40 膝盖
  - 41 缝匠肌, 股薄肌, 半腱肌, 肌腱 (“鹅掌样”)
  - 42 腓肠肌, 内侧头
  - 43 胫骨前肌
  - 44 胫骨, 内侧面
  - 45 比目鱼肌
  - 46 趾长伸肌, 肌腱
  - 47 拇长伸肌, 肌腱
  - 48 腓骨, 外踝
  - 49 踝关节, 交叉韧带
  - 50 趾长伸肌, 肌腱
  - 51 拇短伸肌
  - 52 趾骨
  - 53 额骨
  - 54 眼脸上皱眉肌
  - 55 眼眶
  - 56 颧骨
  - 57 下颌支
  - 58 颈椎体
  - 59 椎间盘
  - 60 左颈静脉
  - 61 锁骨下肌
  - 62 掌长肌, 肌腱
  - 63 屈肌支持带
  - 64 尺骨
  - 65 桡动脉
  - 66 肱二头肌, 肌腱
  - 67 肱骨
  - 68 正中神经和肱动脉
  - 69 喙肱肌
  - 70 肱三头肌, 长头
  - 71 贵要静脉
  - 72 背阔肌
  - 73 大圆肌
  - 74 腹斜肌
  - 75 腰方肌
  - 76 髂嵴
  - 77 腰大肌
  - 78 髂肌
  - 79 腹股沟韧带
  - 80 股神经
  - 81 左股静脉
  - 82 左股动脉
  - 83 股薄肌
  - 84 股骨, 内上髁
  - 85 股骨, 外上髁
  - 86 髌韧带
  - 87 胫骨, 内踝
  - 88 趾短伸肌, 肌腱
  - 89 胸锁乳突肌, 内侧头
  - 90 胸锁乳突肌, 外侧头
  - 91 肱二头肌, 长头

中文

92	肱二头肌, 短头	156	颅顶肌, 枕额肌, 枕肌
93	胸小肌	157	大收肌
94	趾浅屈肌	158	跟腱
95	尺侧腕屈肌	159	右颈静脉
96	掌长肌	160	右锁骨下动脉
97	桡侧腕屈肌	161	右锁骨下静脉
98	旋前圆肌	162	气管
99	胸骨柄	163	右头臂静脉
100	腹直肌鞘, 前部	164	上腔静脉
101	腹外斜肌	165	右主支气管
102	腹外斜肌, 腱膜	166	食道, 胸段
103	第一肋	167	肋间后静脉
104	肋软骨	168	交感干
105	胸骨体	169	肋间后动脉
106	前锯肌	170	奇静脉
107	胸骨, 剑突	171	腹主动脉
108	腹直肌	172	下腔静脉
109	腹直肌, 腱间交叉	173	门静脉
110	腹内斜肌	174	总胆管
111	腹白线, 脐环	175	十二指肠, 上段
112	外侧胸肌	176	右肾, 肾盂
113	枕骨	177	横结肠系膜
114	顶骨	178	十二指肠, 降段
115	颞肌	179	胰头
116	颞骨	180	右输尿管
117	头夹肌	181	右髂总动脉
118	肩胛提肌	182	右髂总静脉
119	小菱形肌	183	右睾丸动脉
120	冈上肌	184	直肠
121	肩胛骨, 脊柱	185	右髂外静脉
122	拇短伸肌	186	右髂外动脉
123	肘肌	187	右输尿管动脉
124	尺骨, 鹰嘴	188	右股静脉
125	肱三头肌	189	右股动脉
126	小圆肌	190	阴茎海绵体
127	冈下肌	191	阴茎海绵体
128	大菱形肌	192	左颈总动脉
129	肩胛骨, 冈内侧	193	左锁骨下静脉
130	髂肋肌	194	腋静脉
131	最长肌	195	正中神经
132	下后锯肌	196	肱动脉
133	臀中肌	197	左锁骨下动脉
134	臀大肌	198	左头臂静脉
135	梨状肌	199	主动脉弓
136	上孑肌	200	左主支气管
137	闭孔肌	201	左肺
138	下孑肌	202	主动脉胸段
139	股骨, 大转子	203	左肺, 心包腔
140	股方肌	204	食道, 腹段
141	股二头肌, 长头	205	脾
142	半腱肌	206	脾动脉
143	半膜肌	207	脾静脉
144	胫神经	208	胰尾
145	腘动脉	209	左肾上腺
146	跖肌	210	腹腔干
147	腓肠肌, 外侧头	211	左肾
148	腓肠肌	212	十二指肠空肠曲
149	腓肠肌, 肌腱	213	肠系膜上动脉
150	腓骨	214	肠系膜上静脉
151	腓动脉	215	十二指肠, 升部
152	胫骨后肌	216	十二指肠, 水平部
153	拇长屈肌	217	左髂总动脉
154	趾长屈肌	218	左髂总静脉
155	胫后动脉	219	左睾丸动脉

- 220 骶正中动脉  
221 左髂内动脉  
222 左输尿管  
223 左髂外动脉  
224 左髂外静脉  
225 S形结肠段  
226 膀胱  
227 冠状缝  
228 泪骨  
229 筛骨  
230 上颌骨  
231 提上唇肌和鼻翼  
232 提口角肌  
233 颞肌  
234 人字缝  
235 颞骨, 颞骨  
236 颊肌  
237 视神经 (第二颅神经)  
238 右颈内动脉  
239 脑垂体  
240 硬脑膜  
241 脊髓  
242 颅顶肌, 颞顶肌  
243 耳前肌  
244 腮腺浅叶  
245 腮腺导管  
246 咀嚼肌  
247 笑肌  
248 提上唇肌  
249 颞小肌  
250 颞大肌  
251 第三脑室脉络丛  
252 穹窿  
253 胼胝体  
254 室间孔  
255 丘脑  
256 下丘脑  
257 视交叉  
258 动眼神经 (第三对脑神经)  
259 脑桥  
260 大脑半球, 内侧面  
261 丘脑间联合  
262 松果体  
263 中脑顶盖  
264 小脑, 小脑活树  
265 中脑导水管  
266 第四脑室  
267 延髓  
268 中央管  
269 额叶  
270 颞叶  
271 滑车神经 (第四对脑神经)  
272 三叉神经 (第五对脑神经)  
273 前庭蜗神经 (第八对脑神经)  
274 面神经 (第七对脑神经)  
275 小脑半球  
276 舌咽神经和迷走神经 (第九和第十对脑神经)  
277 嗅球  
278 嗅束  
279 大脑脚  
280 外展神经 (第六对脑神经)  
281 舌下神经 (第十二对脑神经)  
282 第一颈神经, 前根  
283 第二颈神经, 前根  
284 小脑前叶  
285 中脑脚  
286 绒球小结叶  
287 小脑后叶  
288 眼内直肌  
289 眼上直肌  
290 巩膜  
291 瞳孔  
292 视束  
293 橄榄体  
294 舌骨  
295 肩胛舌骨肌  
296 胸骨舌骨肌  
297 环甲正中韧带  
298 甲状腺  
299 气管软骨  
300 会厌  
301 甲状舌骨正中韧带  
302 甲状舌骨肌  
303 甲状软骨  
304 下咽缩肌  
305 胸骨舌骨肌  
306 楔状软骨  
307 小角状软骨  
308 杓横肌  
309 环状软骨  
310 气管, 膜部  
311 食道, 颈段  
312 室带  
313 会厌前脂肪体  
314 喉室  
315 声带  
316 弹性圆锥  
317 肺尖  
318 右肺, 上叶  
319 右肺, 中叶  
320 右肺, 下叶  
321 左肺, 上叶  
322 左肺, 下叶  
323 右肺动脉  
324 右肺静脉  
325 右心房  
326 肺动脉瓣  
327 三尖瓣  
328 右心室  
329 右冠状动脉  
330 室间隔  
331 心尖  
332 升主动脉  
333 肺动脉主干  
334 左肺静脉  
335 左心房  
336 二尖瓣  
337 心大静脉  
338 左冠状动脉, 回旋支  
339 左心室  
340 右心耳  
341 左冠状动脉, 前室间隔支  
342 左心耳  
343 心大静脉, 前室间隔静脉  
344 腔静脉孔  
345 横膈, 腱膜  
346 幽门部  
347 胃角切迹



中文

- 348 胃小弯
- 349 贲门切迹
- 350 胃底
- 351 胃体
- 352 胃大弯
- 353 胃左动脉
- 354 胃右动脉
- 355 幽门口
- 356 胃皱褶
- 357 贲门口
- 358 粘液
- 359 肝尾状叶
- 360 肝固有动脉
- 361 胃压迹
- 362 肝总管
- 363 方叶
- 364 肾上腺压迹
- 365 肾压迹
- 366 十二指肠压迹
- 367 胆囊管
- 368 结肠压迹
- 369 胆囊
- 370 回肠乳头开口
- 371 阑尾
- 372 横结肠
- 373 结肠左曲
- 374 小肠
- 375 降结肠系膜
- 376 空肠
- 377 升结肠系膜
- 378 肠系膜下动脉
- 379 阑尾
- 380 肾动脉
- 381 肾静脉
- 382 肾盂
- 383 肾皮质
- 384 肾椎体
- 385 肾小盏
- 386 精囊腺
- 387 阴囊
- 388 附睾
- 389 睾丸
- 390 阴茎包皮
- 391 男性尿道
- 392 阴囊隔
- 393 阴茎头 (龟头)
- 394 尿道外口









**3B SCIENTIFIC® PRODUCTS**

**3B Scientific GmbH**

Rudorffweg 8 • 21031 Hamburg • Germany  
Tel.: + 49-40-73966-0 • Fax: + 49-40-73966-100  
[www.3bscientific.com](http://www.3bscientific.com) • [3b@3bscientific.com](mailto:3b@3bscientific.com)